UNIVERSIDAD PERUANA DE CIENCIAS APLICADAS

FACULTAD DE CIENCIAS DE LA SALUD

PROGRAMA ACADÉMICO DE MEDICINA

Portafolio de la experiencia durante el Internado Médico en los establecimientos de salud: Hospital San Juan de Lurigancho y Clínica Sanna San Borja en el período de abril del año 2023 a enero del año 2024

TRABAJO DE SUFICIENCIA PROFESIONAL

Para optar el título profesional de Médico Cirujano

AUTOR(ES)

Perez Padilla Diana Ruth 0000-0001-6508-694X

ASESOR(ES)

Estremadoyro Stagnaro, Luis Oscar 0000-0002-8901-7014

Lima, 06 de junio de 2024

DEDICATORIA

A mis padres, por el apoyo emocional diario

A mis mentores, por sus palabras de aliento y enseñanzas,

Y a mi gata Moka por su compañía en las noches de estudio.

AGRADECIMIENTOS

Agradecimiento al equipo del Hospital de San Juan de Lurigancho y la Clínica Sanna San Borja, quienes me brindaron sus conocimientos y enseñanzas.

RESUMEN

El internado médico es la etapa en donde se realizan las prácticas preprofesionales para los estudiantes de medicina humana donde se emplean los conocimientos que han sido adquiridos en los años de carrera, bajo supervisión permanente por tutores docentes. En Perú, el sistema de salud consta del sector público y privado. En mi internado, tuve la oportunidad de poder rotar en ambos sectores que me permitió tener una visión más amplia sobre diferencias que pueden existir en el sistema de salud público y privado, siendo estos el Hospital San Juan de Lurigancho y la Clínica Sanna San Borja. En este consiste en los casos clínicos más significativos durante mi internado.

Objetivo: describir, analizar y reflexionar sobre 30 casos clínicos en los que participe durante el Internado Médico.

Metodología: es un estudio observacional de tipo descriptivo de los casos clínicos recolectados en el internado médico, de los que considero obtuve los aprendizajes más significativos.

Resultados: se describen treinta casos clínicos de los que considero obtuve los aprendizajes más significativos presentados en el Hospital San Juan de Lurigancho y la Clinica Sanna San Borja.

Conclusiones: el internado médico representa el último año de estudios de los estudiantes de la carrera de medicina humana. En mi internado me permitió obtener conocimientos y el desarrollar competencias son de importancia para mi desempeño profesional como médico general y permitirá ponerlo en práctica para el SERUMS. Además, influenciaron positivamente en mi desarrollo personal.

Palabras clave: internado médico, cirugía, ginecología, pediatría, medicina interna

Portfolio of experience during the medical internship in health establishments: Hospital San Juan de Lurigancho and Clinica Sanna San Borja in the period from April 2023 to January 2024

ABSTRACT

The medical internship is the stage in which medical students carry out their pre-professional practices. In this internship, they use the knowledge they have acquired during their years of study. In Peru, the health system consists of the public and private sectors. In my internship, I had the opportunity to rotate in both sectors. This allowed me to have a broader vision of the differences that may exist in the public and private health system. The health facilities where I did my internship were the Hospital San Juan de Lurigancho and Clinica Sanna San Borja. This work consists of the most significant clinical cases during my internship.

Objective: To describe, analyze, and reflect on 30 clinical cases in which I participated during the medical internship.

Methodology: Descriptive observational study of the clinical cases collected during the medical internship.

Results: 30 clinical cases presented at Hospital San Juan de Lurigancho and Clinica Sanna San Borja are described.

Conclusions: The medical internship represents the last year of studies for medical students. My internship allowed me to obtain knowledge and to develop skills that are important for my professional performance as a general practitioner and will allow me to put it into practice for the Programa Servicio Rural y Urbano Marginal (SERUMS). In addition, the internship positively influenced my personal development.

Keywords: medical internship, surgery, gynecology, pediatrics, internal medicine

Nº 12706_Perez Padilla Diana Ruth_Portafolio de la experiencia durante el Internado Médico en los establecimientos

INFORME DE ORIGINALIDAD

16%	16%	0%	4%
INDICE DE SIMILITUD	FUENTES DE INTERNET	PUBLICACIONES	TRABAJOS DEL ESTUDIANTE

FUENTES PRIMARIAS

1	upc.aws.openrepository.com Fuente de Internet	8%
2	repositorioacademico.upc.edu.pe Fuente de Internet	6%
3	repositorio.usmp.edu.pe Fuente de Internet	1%
4	joquecosas.wordpress.com Fuente de Internet	<1%
5	es.slideshare.net Fuente de Internet	<1%
6	dspace.ucuenca.edu.ec Fuente de Internet	<1%
7	Submitted to Universidad Cientifica del Sur Trabajo del estudiante	<1%
8	www.horizontemedico.usmp.edu.pe Fuente de Internet	<1%

ABREVIATURAS

ºC	Centígrado
(I)	Primer frasco en 12 horas
(II)	Segundo frasco en 12 horas
AEG	Adecuada edad gestacional
AGA	Analisis de gases arteriales
AHT	Ambos hemitórax
AIR	Appendicitis Inflammatory Response
amp	Ampolla
APACHE	Acute Physiology and Chronic Health Evaluation
AREG	Aparente regular estado general
AREH	Aparente regular estado de hidratación
AREN	Aparente regular estado de nutrición
AU	Altura uterina
B/D	Blando, depresible
BD	Bilirrubina directa
BHE	Balance hidroelectrolítico
BI	Bilirrubina indirecta
BLEE	Betalactamasa de espectro extendido
BT	Bilirrubina total
c/	Cada
C	Campo
CAE	Conducto auditivo externo
Ca19.9	Antígeno de cancer 19.9
CBN	Cánula binasal
cc	Centímetro cubico
CFV	Control de funciones vitales
CPK	Creatina fosfoquinasa
CPN	Control prenatal
CSTI	Cesárea segmentaria transversa iterativa
CV	Cardiovascular
dl	Decilitro
DM	Diabetes mellitus
DRESS	Reacción de sensibilidad a medicamentos c/ eosinofilia y síntomas sistémicos
EG	Edad gestacional
ERC	Enfermedad renal crónica
etc	Etcétera
EV	Endovenoso
FC	Frecuencia cardiaca

FI	Forme de inicio
FiO2	Fracción inspirada de oxigeno
FR	Frecuencia respiratoria
FUR	Fecha de última regla
g	Gramos
G	Gestación
GGTP	Gamma-glutamil transferasa
h	Hora
HGT	Hemoglucotest
HSJL	Hospital de San Juan de Lurigancho
HTA	Hipertensión arterial
I/C	Interconsulta
IMC	Índice de Masa Corporal
INR	International Normalized Ratio
ITU	Infección de tracto urinario
KCl	Cloruro de potasio
kg	Kilogramos
L	Litros
LCI	Longitudinal, cefálico, izquierdo
LCF	Latidos cardiacos fetales
LOTEP	Lucido, orientado en tiempo y espacio
lpm	Latidos por minuto
m	Metros
MAC	Métodos anticonceptivos
mcg	Microgramos
MCH	Hemoglobina corpuscular media
MCHC	Concentración de hemoglobina corpuscular media
MCV	Volumen corpuscular medio
mg	Miligramos
MINSA	Ministerio de Salud
ml	Mililitros
mm	Milímetros
mmHg	Milímetros de mercurio
MMII	Miembro inferior
mmol	Milimol
MV	Murmullo vesicular
Na	Sodio
NaCl	Cloruro de sodio
ng	Nanogramos
NPO	Nada por vía oral

NPT	Nutrición parenteral
NS1	Antígeno no estructural 1
OCI	Orificio cervical interno
OMS	Organización Mundial de la Salud
OSA	Observación de signos de alarma
P	Paridad
PA	Presión arterial
PCR	Proteína C reactiva
PN	Peso al nacer
PO	Postoperado
PPL	Puno percusión lumbar
PRN	Pro re nata “a demanda”
PRU	Puntos renoureterales
RAMS	Reacción alérgica a medicamentos
RDW_CV	Red cell distribution width
RHA	Ruidos hidroaéreos
RIPASA	Raja Isteri Pengiran Anak Saleha Appendicitis
RNAT	Recién nacido a término
rpm	Respiraciones por minutos
RPM	Ruptura prematura de membranas
RPR	Reactivo en plasma rápido
SAT	Sensación de alza térmica
SatO2	Saturación de oxigeno
SOMA	Sistema osteomioarticular
SPP	Situación, presentación y posición
STAT	Inmediatamente
Tº	Temperatura
TCSC	Tejido celular subcutáneo
TE	Tiempo de enfermedad
TGO	transaminasa glutámico-oxalecética
TGP	transaminasa glutámico-pirúvica
T/H/E	Tibia, hidratada, elástica
TP	tiempo de protombina
TTP	tiempo de tromboplastina parcial
TyP	Tórax y pulmón
UCI	Unidad de cuidados intensivos
UI	Unidad internacional
uL	Microlitro
VO	Vía oral
VIH	Virus de inmunodeficiencia humana

VSG	Velocidad de sedimentación globular
VSR	Virus sincitial respiratorio

TABLA DE CONTENIDOS

1 INTRODUCCIÓN 13

2 OBJETIVO 14

3 METODOLOGÍA 14

3.1 Diseño de estudio 14

3.2 Muestra y población 14

3.3 Aspectos éticos 14

4 RESULTADOS 15

4.1 Caso 1 - dengue 15

4.2 Caso 2 - loxocelismo 18

4.3 Caso 3 - pancreatitis 22

4.4 Caso 4 - pie diabético 25

4.5 Caso 5 - encefalopatía hepática 28

4.6 Caso 6 - celulitis 32

4.7 Caso 7 - absceso periamigdalino 35

4.8 Caso 8 - neumonía adquirida en la comunidad 39

4.9 Caso 9 - gastroenteritis aguda 42

4.10 Caso 10 - trastorno electrolítico 45

4.11 Caso 11 - infección de tracto urinario 48

4.12 Caso 12 - cefalea 52

4.13 Caso 13 - apendicitis aguda 54

4.14 Caso 14 - colelitiasis 57

4.15 Caso 15 - cáncer de páncreas 60

4.16 Caso 16 - obstrucción intestinal 64

4.17 Caso 17 - cálculos renales 67

4.18 Caso 18 - diverticulitis aguda perforada 70
4.19 Caso 19 - cáncer de colon 74
4.20 Caso 20 - hiperplasia benigna prostática 77
4.21 Caso 21 - aborto retenido 79
4.22 Caso 22 - emesis gravídica 82
4.23 Caso 23 - amenaza de parto pretérmino 85
4.24 Caso 24 - hiperplasia endometrial 88
4.25 Caso 25 - infección de herida operatoria 91
4.26 Caso 26 - incompatibilidad ABO 94
4.27 Caso 27 - infección de tracto urinario 98
4.28 Caso 28 - bronquiolitis 102
4.29 Caso 29 - crisis asmática 105
4.30 Caso 30 - resfrió común 108
5 CONCLUSIÓN 111
6 BIBLIOGRAFÍA 113
7 ANEXOS 121

ÍNDICE DE TABLAS

Tabla 1. Resultados de exámenes del caso Nº1 16
Tabla 2. Resultados de exámenes del caso Nº2 19
Tabla 3.Resultados de exámenes del caso Nº3 23
Tabla 4. Resultados de exámenes del caso Nº4 26
Tabla 5. Resultados de exámenes del caso Nº5 30
Tabla 6. Resultados de exámenes del caso Nº6 34
Tabla 7. Resultados de exámenes del caso Nº7 37
Tabla 8. Resultados de exámenes del caso Nº8 40
Tabla 9. Resultados de exámenes del caso Nº9 44
Tabla 10. Resultados de exámenes del caso Nº10 47
Tabla 11. Resultados de exámenes del caso Nº11 50
Tabla 12. Resultados de exámenes del caso Nº13 55
Tabla 13. Resultados de exámenes del caso Nº14 59
Tabla 14. Resultados de exámenes del caso Nº15 62
Tabla 15. Resultados de exámenes del caso Nº16 65
Tabla 16. Resultados de exámenes del caso Nº17 68
Tabla 17. Resultados de exámenes del caso Nº18 71
Tabla 18. Resultados de exámenes del caso Nº19 75
Tabla 19. Resultados de exámenes del caso Nº20 78
Tabla 20. Resultados de exámenes del caso Nº21 81
Tabla 21. Resultados de exámenes del caso Nº22 83
Tabla 22. Resultados de exámenes del caso Nº23 86
Tabla 23. Resultados de exámenes del caso Nº24 89
Tabla 24. Resultados de exámenes del caso Nº25 92
Tabla 25. Resultados de exámenes del caso Nº26 96
Tabla 26. Resultados de exámenes del caso Nº26 97
Tabla 27. Resultados de exámenes del caso Nº27 99
Tabla 28. Resultados de exámenes del caso Nº28 103
Tabla 29. Resultados de exámenes del caso Nº29 106

ÍNDICE DE FIGURAS

Imagen 1. Lesión en pie derecho 121
Imagen 2. Radiografía de abdomen simple 121
Imagen 3. Ecografía abdominal de partes blandas 122
Imagen 4. Tomografía axial computarizada de cuello 122
Imagen 5. Tomografía computarizada de abdomen completo 122
Imagen 6. Tomografía axial computarizada de abdomen con perforación de diverticulitis 123
Imagen 7. Pieza quirúrgica de colon con perforación 123
Imagen 8. Pieza quirúrgica de colon sigmoides con tumoración 124
Imagen 9. Ecografía transvaginal 124
Imagen 10. Ecografía transvaginal con hiperplasia endometrial 125
Imagen 11. Ecografía de partes blandas 125
Imagen 12. Ecografía de partes blandas 125
Imagen 13. Ecocardiografía Doppler 126
Imagen 14. Radiografía de tórax con diagnóstico de bronquiolitis 126
Imagen 15. Radiografía de tórax con diagnóstico de crisis asmática 127

1 INTRODUCCIÓN

El internado médico es la etapa en donde se realizan las prácticas preprofesionales para los estudiantes de medicina humana donde se emplean los conocimientos que han sido adquiridos en los años de carrera.

En Perú, el sistema de salud consta del sector público y privado, en donde existen diferencias en relación con la atención médica, la accesibilidad, la calidad de los servicios y la financiación. Asimismo, cada sede otorga plazas para el internado médico. En mi internado, tuve la oportunidad de poder rotar en ambos sectores, el Hospital San Juan de Lurigancho y la Clínica Sanna San Borja, lo cual me permitió tener una visión más amplia sobre las diferencias que existen entre el sistema de salud público y privado. Durante mi internado pude rotar en las 4 principales especialidades como ginecología y obstetricia, medicina interna, cirugía general y pediatría, así como en otras rotaciones como anestesiología, urología y neonatología que me permitieron complementar mi aprendizaje.

En este trabajo se desarrolla el portafolio médico integrado por los 30 casos clínicos más significativos durante mi internado médico en el Hospital San Juan de Lurigancho y la Clínica Sanna San Borja en el período de abril del año 2023 a enero del año 2024.

2 OBJETIVO

Describir, analizar y reflexionar sobre 30 casos clínicos en los que participe durante el Internado Médico.

3 METODOLOGÍA

3.1 Diseño de estudio

Es un estudio observacional de tipo descriptivo de los casos clínicos recolectados en el internado de medicina en el Hospital San Juan de Lurigancho y la Clínica Sanna San Borja en el período de abril del año 2023 a enero del año 2024.

3.2 Muestra y población

Es un muestreo no probabilístico. Se eligieron 30 casos clínicos de los que considero obtuve los aprendizajes más significativos durante mi internado médico en el Hospital San Juan de Lurigancho y la Clínica Sanna San Borja en el período de abril del año 2023 a enero del año 2024.

3.3 Aspectos éticos

En cada caso clínico se mantuvo la confidencialidad y anonimato del paciente.

4 RESULTADOS

4.1 Caso 1 - dengue

4.1.1 Relato y exploración física

TE: tres días

FI: brusco

Curso: agudo

Síntomas: vómitos, dolor abdominal, cefalea y fiebre

Mujer de 25 años, procedente del distrito de San Miguel, con un tiempo de enfermedad de 3 días, ingresa a la emergencia junto a su familiar que refiere 3 días previo al ingreso presento vómitos y dolor abdominal tipo punzada de intensidad 4/10 que no cedía con paracetamol, 2 días previo al ingreso se le agrego cefalea de tipo opresiva persistente de intensidad 5/10 por lo cual tomó "excedrin migraña", 1 día previo al ingreso se le agregó fiebre de 39.8ºC que cedió con paracetamol, pero 2 horas después vuelve la fiebre. El día del ingreso presento fiebre de 40ºC acompañado de vómitos y "puntos rojos" en zona abdominal.

Funciones biológicas: apetito y ánimo disminuido, sueño y sudor aumentado.

Antecedentes:

- Generales: actualmente trabaja en el HSJL
- Fisiológicos: G0P0 FUR: 08/09/23
- Patológicos: niega intervenciones quirúrgicas y hospitalizaciones. Niega RAMS.
- Familiares: madre → cáncer de mama

Exploración física:

PA:110/70 mmHg	FC: 98lpm	FR: 18rpm	T°: 40°C
SatO2:98%	IMC:30.90		

- Piel y mucosa: llenado capilar <2", mucosa oral seca, palidez +/+++.
- TCSC: no edema.
- TyP: no asimetrías, deformidades o retracciones, expansión torácica y sonoridad conservada, MV pasa bien AHT, no sonidos agregados.
- CV: sonidos cardiacos (S1 y S2) de buena intensidad y ritmo, no se detectan chasquidos, soplos o roces pericárdicos.

- Abdomen: RHA +, no distendido, B/D, doloroso a la palpación superficial y profunda en epigastrio, no signos peritoneales, petequias en zona abdominal.
- SNC: LOTEP, Glasgow:15/15, no focalización.

4.1.2 Diagnostico diferencial y plan de trabajo

- **Diagnostico diferencial:**
  - Síndrome febril
    - d/c dengue
  - Deshidratación aguda
  - Obesidad tipo 1
- **Plan de trabajo:**

  Laboratorios: hemograma, bilirrubinas, glucosa, electrolitos, creatinina, transaminasas, prueba rápida de dengue.

4.1.3 Resultados de exámenes

Tabla 1. Resultados de exámenes del caso Nº1

Resultados de laboratorios

Laboratorios	**Resultados**
Hemograma	
Hemoglobina	12.50 g/dl
Hematocrito	37.1%
Glóbulos rojos	$4.60x10^6$/ul
Glóbulos blancos	$2.96x10^3$/ul
Abastonados	2%
Segmentados	73%
Eosinófilos	0%
Basófilos	0%
Monocitos	5%
Linfocitos	20%
Constantes corpusculares	
MCV	80.7 fL
MCH	27.2 pg
MCHC	33.7 g/dl
RDW_CV	13.7
Plaquetas	122
Volumen medio plaquetario	12.7
Bioquímica	
Creatinina	0.84 mg/dL
Glucosa	122 mg/dL
Bilirrubinas	

BT	0.25 mg/dL
BD	0.12 mg/dL
BI	0.13 mg/dL
Electrolitos	
Sodio	137.3 mmol/L
Potasio	3.60 mmol/L
Cloro	102.5 mmol/L
Transaminasas	
TGO	35 U/L
TGP	20 U/L
Pruebas especiales	
NS1	Positivo

- **Interpretación:** el hemograma muestra una disminución en los glóbulos blancos, lo cual nos indicaría a un proceso viral. De igual manera una plaquetopenia aumenta el riesgo de sangrado, asimismo, junto a los síntomas nos orientaría a un diagnóstico de dengue que suele manifestarse con la plaquetopenia. Por último, el NS1 determina que la patología que se presenta es dengue.

4.1.4 Diagnósticos

- Dengue s/signos de alarma
- Deshidratación leve
- Obesidad tipo 1

4.1.5 Tratamiento

- Farmacológico:
  - Paracetamol 1gr VO c/8 horas.
- No farmacológico:
  - Enseñanza de signos de alarma (dolor abdominal intenso, no toleración oral, vómitos constantes, disnea o dolor torácico, hipotermia, estado mental alterado, ictericia).
  - Hidratación constante para evitar deshidratación.
  - Modificaciones en los hábitos para la reducción de peso: aumentar la ingesta de verduras y fibra, disminuir azúcares y carbohidratos, actividad física.

4.1.6 Seguimiento

Se le recomienda realizarse un hemograma control en 24 horas para evaluar el nivel de plaquetas. Se le explica los signos por lo cual deben estar alertas y la importancia de la administrar líquido para impedir la deshidratación, sin embargo, en caso de no tolerar sería una indicación para hospitalización.

4.1.7 Reflexión

El caso clínico me ha enseñado que es importante resaltar la prevención, ya que, no siempre en la emergencia se explica. A pesar de la difusión masiva sobre el dengue no todos tienen el conocimiento, sin embargo, explicarle al paciente a pesar de tener la enfermedad hace que la familia tenga más cuidado y tengan la protección necesaria para evadir la enfermedad nuevamente. Las medidas son rápidas y fáciles para poder evitar el dengue, como evitar empozar el agua en floreros, botellas, fuentes de agua, entre otros o colocar mosquitero en caso haya un paciente infectado (1). Asimismo, es importante resaltar los síntomas de alarma y que los pacientes sepan cuando deben acudir a la emergencia, que nos pueden prevenir las complicaciones, por ello es importante explicar al paciente cuando debe acudir nuevamente a la emergencia (2).

4.2 Caso 2 - loxocelismo

4.2.1 Relato y exploración fisica

TE: dos semanas

FI: súbito

Curso: agudo

Síntomas: dolor y edema

Varón de 34 años, procedente del distrito de San Juan de Lurigancho, ingresa a la emergencia por dolor punzante de intensidad 7/10 e hinchazón en miembro inferior izquierdo tras picadura de “supuesto” insecto. Refiere que en la farmacia le dieron medicación para el dolor, sin mejora alguna. Niega náuseas o fiebre.

Funciones biológicas: sueño alterado y ánimo preocupado, resto sin alteración.

Antecedentes:

- Generales: dieta a predomino de carbohidratos, niega ingesta de alcohol, drogas o tabaco.
- Fisiológico: -
- Patológicos: arritmia cardiaca hace 6 meses con tratamiento de bisoprolol. Niega RAMS.
- Familiares: madre con antecedentes de diabetes mellitus diagnosticada hace 4 años.

Exploración física:

PA:124/80 mmHg	FC:112lpm	FR:20rpm	T°:37.5°C
SatO2:98%	IMC:34.70		

- Piel: T/H/E, llenado capilar <2", lesión de 3 cm, eritematosa con centro necrótico en 1/3 inferior y borde lateral posterior del MMII izquierdo.
- TCSC: edema en 1/3 inferior del MMII izquierdo.
- TyP: no asimetrías, deformidades o retracciones, expansión toracica y sonoridad conservada, MV pasa bien AHT, no sonidos agregados.
- CV: sonidos cardiacos de buena intensidad y ritmo, soplo detectado en foco aórtico.
- Abdomen: RHA+, B/D, no dolor a la palpación.
- SNC: LOTEP, Glasgow:15/15, no focalización.

4.2.2 Diagnostico diferencial y plan de trabajo

- **Diagnostico diferencial:**
  - Celulitis de miembro inferior izquierdo
  - d/c efecto toxico de veneno de araña
  - Obesidad grado 1
- **Plan de trabajo:**
  - Laboratorios: hemograma, glucosa, perfil hepático, urea, CPK total, creatinina
  - Imagen: ecografía de partes blandas

4.2.3 Resultados de exámenes

Tabla 2. Resultados de exámenes del caso Nº2

Resultados de laboratorios

Laboratorios	**Resultados**
Hemograma	

Hemoglobina	12.8 g/dl
Hematocrito	37.4%
Glóbulos blancos	$8.29x10^3$/ul
Abastonados	0%
Segmentados	94%
Eosinófilos	1%
Basófilos	0%
Monocitos	2%
Linfocitos	3%
Constantes corpusculares	
MCV	92.5 fL
MCH	31.3 pg
MCHC	33.9 g/dl
RDW_CV	13.1
Plaquetas	$249x10^3$/ul
Bioquímica	
Urea	29.3 mg/dL
Glucosa	141 mg/dL
Creatinina	0.70 mg/dL
Bilirrubinas	
BT	3.03 mg/dL
BD	0.84 mg/dL
BI	2.19 mg/dL
Perfil hepático	
TGO	35 U/L
TGP	20 U/L
Fosfatasa alcalina	201 U/L
Proteínas totales	6.7 mg/dL
Albúmina	4.47 mg/dL
CPK total	177

Ecografía de partes blandas: sugiere cambios inflamatorios leves a nivel del miembro inferior izquierdo que se asocia a escasas colecciones laminares.

- **Interpretación:** en el hemograma observamos que hay un número elevado de neutrófilos lo cual nos podría orientar una respuesta inflamatoria por la toxina. En relación con las bilirrubinas esta elevada la bilirrubina indirecta los cual no podría orientar a hemolisis, sin embargo, la hemoglobina está en valores normales. El CPK en rango normal y la glucosa aumentada por la posible infección.

4.2.4 Diagnósticos

- Celulitis de miembro inferior izquierdo
- Efecto toxico de veneno de araña

- Obesidad grado 1

4.2.5 Tratamiento

- Farmacológico:
    - Dieta hipoalergénica
    - NaCl 0.9% 1000 cc en 45 gotas
    - Oxacilina 2g EV c/4 horas
    - Clindamicina 600mg EV c/8 horas
    - Tramadol 50mg EV c/24 horas
    - Dimenhidrinato 50mg EV condicional al dolor
    - Metamizol 1g EV condicional a Tº > 38.3ºC
    - Bisoprolol 2.5 mg c/ 24 horas
    - CFV + BHE
- No farmacológico:
    - Paños fríos por 10 a 15 minutos tres veces por día en pierna izquierda.
    - Vigilar las funciones vitales del paciente y evaluar la severidad del cuadro en el trascurso del tiempo.
    - Hidratar al paciente y que realice micción.

4.2.6 Seguimiento

Se realizo I/C con cirugía para evaluar el grado de la lesión y ver si tiene compromiso óseo, se sugiere completar tratamiento antibiótico, radiografía de tibia y peroné para que sea evaluado por traumatología. Con evaluación de cirugía y traumatología se determinó que el manejo era medicó, se solicitó nuevamente exámenes de laboratorio que no mostraban hemolisis, hematuria o alteración en el perfil de coagulación, sin embargo, se mantuvo al paciente 3 días más hospitalizado para el manejo de celulitis. Se le indica al paciente que es importante que si existe un caso similar se debe llevar al paciente previo a las 24 horas a un centro de salud más cercano para la aplicación del suero antiloxoscelico especifico.

4.2.7 Reflexión

El loxocelismo ha ido incrementado respecto a años anterior según el Centro Nacional de Epidemiología, Prevención y Control de Enfermedades, registrándose 484 casos hasta la semana epidemiológica 19 del año 2023 (3). Asimismo, el registro de casos ayuda a calcular cuánto es la cantidad de suero antiloxoscelico que se debe abastecer para atender la demanda.

También, es importante tener en cuenta lo primeros auxilios y la atención en el establecimiento de salud, por lo que se debe determinar si es un cuadro de loxoscelismo cutáneo o sistémico y dar el manejo necesario. En mi aprendizaje como interna en el HSJL puede observar diferentes cuadros de loxocelismo, lo cual me enseño como es el manejo y el tratamiento.

4.3 Caso 3 - pancreatitis

4.3.1 Relato y exploración fisica

TE: dos días

FI: brusco

Curso: agudo

Síntomas: dolor abdominal, vómitos, sensación de alza térmica

Mujer de 41 años, con historia de dolor abdominal hace 2 días, localizado en epigastrio lancinante con irradiación a flanco derecho y región dorsal derecha de intensidad 7/10 que mejora al sentarse hacia delante, se acompaña de 3 episodios de vómitos en el día. Paciente refiere SAT desde ayer en la noche. Niega deposiciones liquidas.

Funciones biológicas: sed, sueño y apetito disminuido.

Antecedentes:

- Generales: alimentación basada en carbohidratos y grasas. Consumo diario de alcohol hace 8 años.
- Fisiológicos: G2P2002 FUR: Hace 1 año
- Patológicos: apendicetomía hace 12 años.
- Familiares: madre con diabetes mellitus.

Exploración física:

PA:130/95 mmHg	FC:62lpm	FR:19rpm	T°:37.4°C
SatO2:98%	IMC:32.8		

- Piel y mucosa: palidez +/+++, llenado capilar < 2”, mucosa oral seca, escleras ictéricas +/+++

- TyP: no asimetría o deformidades, expansión conservada, MV pasa bien AHT, no sonidos agregados.
- CV: sonidos cardiacos de buen ritmo e intensidad, no se detecta soplos.
- Abdomen: RHA+, B/D, doloroso a la palpación en epigastrio, McBurney (-), Murphy dudoso.

4.3.2 Diagnostico diferencial y plan de trabajo

- **Diagnostico diferencial:**
  - Síndrome doloroso abdominal
    - d/c pancreatitis aguda
    - d/c colecistitis aguda
  - d/c enfermedad hepática crónica
  - Obesidad grado 1
- **Plan de trabajo:**
  - Laboratorios: hemograma, amilasa y perfil hepático.
  - Imagen: ecografía de abdomen.

4.3.3 Resultados de exámenes

Tabla 3. Resultados de exámenes del caso Nº3

Resultados de laboratorios

Laboratorios	**Resultados**
Hemograma	
Hemoglobina	10.8 g/dl
Hematocrito	35.6%
Glóbulos blancos	$16.71x10^3$/ul
Abastonados	1%
Segmentados	77%
Eosinófilos	0%
Basófilos	0%
Monocitos	4%
Linfocitos	18%
Plaquetas	$168x10^3$/ul
Perfil hepático	
Amilasa	3855 U/L
BT	0.90 mg/dl
BD	0.52 mg/dl
BI	0.38 mg/dl
Fosfatasa alcalina	331 U/L
TGO	343 U/L

TGP	175 U/L
GGTP	85 U/L

Ecografía abdominal: esteatosis hepática moderada con escaso barro biliar, meteorismo intestinal acentuado. Colecistopatía litiásica.

- **Interpretación:** se obseva una anemia leve y leucocitosis con neutrofilia que se asociaría a la inflamación. Además, que la amilasa esta elevada por tres veces su límite normal, por lo cual nos orienta a una pancreatitis, así mismo, se evidencia que las transaminasas, fosfatasa y GGTP están elevadas. Con el laboratorio y la ecografía nos orientan a una pancreatitis de origen biliar.

4.3.4 Diagnósticos

- Síndrome dolor abdominal
  - Pancreatitis aguda no complicada
  - Litiasis vesicular
- Esteatosis hepática
- Anemia leve
- Obesidad grado 1

4.3.5 Tratamiento

- Farmacológico:
  - NPO
  - NaCl 0.9% 1000 cc en 45 gotas
  - Metoclopramida 200mg EV c/8 horas
  - Tramadol 100mg EV PRN al dolor
  - Dimenhidrinato 50mg PRN a vómitos/náuseas
  - Omeprazol 40mg EV c/24 horas
  - Metamizol 1gr EV PRN Tº > 38ºC
  - CFV
- No farmacológico:
  - Vigilancia de las funciones vitales y estabilidad hemodinámica.
  - Interconsulta con cirugía

4.3.6 Seguimiento

Se procede a hospitalizar al paciente, y se indica de la realización de laboratorio complementarios para descarta complicaciones locales y sistémicas. Con los resultados se evaluó la escala de BISAP que evalúa la urea, edad, deterioro del estado mental, SIRS y efusión pleural, en total dio una puntuación de cero, el cual sumado a la toleración de la vía oral se le dio el alta al paciente.

4.3.7 Reflexión

Para pancreatitis se usan escalas para pronóstico, siendo las más comunes BISAP y APACHE II. Un estudio realizado en Perú determino que la escala APACHE II tuvo mejores resultados para identificar falla de órganos en pancreatitis, sin embargo, varia su uso según el centro (4). Este caso me permitió evaluar la gravedad en distintos pacientes y determinar el tratamiento, así mismo, me permitió comparar el manejo del uso de las escalas de la pancreatitis en el hospital y la clínica en donde evidencie que la utilización en más común en el hospital en hospitalización, a comparación de en clínica que su uso es en cuidados intensivos.

4.4 Caso 4 - pie diabético

4.4.1 Relato y exploración física

TE: cinco meses

FI: progresivo

Curso: crónico

Síntomas: dolor

Varón de 46 años, procedente del distrito de San Juan de Lurigancho, con antecedente de diabetes mellitus no controlada, ingresa a la emergencia presentando lesión ulcerosa de evolución progresiva y no ha evidenciado cicatrización desde hace 5 meses. Una semana previa al ingreso refiere leve dolor tipo punzante de intensidad 4/10 en planta de pie derecho, que le generaba dificultad a la marcha. Niega fiebre.

Funciones biológicas: sed, apetito y orina aumentado.

Antecedentes:

- Generales: consumo elevado de carbohidratos

- Fisiológicos: -
- Patológicos: DM hace 10 años con tratamiento irregular con metformina. Niega intervenciones quirúrgicas, hospitalizaciones y RAMS.
- Familiares: padre y madre con antecedente de diabetes mellitus

Exploración física:

PA:130/80 mmHg	FC:95lpm	FR:20rpm	T°:36.2°C
SatO2:99%	IMC:18.5		

- Piel: seca, llenado capilar < 2”. Lesión secundaria tipo ulcera en planta de pie derecho de 5 cm x 5 cm con secreción purulenta. (Imagen 1)
- Abdomen: RHA+, B/D, no doloroso.
- SNC: LOTEP, Glasgow: 15/15, no focalización. Función sensitiva alterada.

4.4.2 Diagnostico diferencial y plan de trabajo

- **Diagnostico diferencial:**
  - Diabetes mellitus
    - Pie diabético
    - Neuropatía periférica bilateral de MMII
  - Celulitis de pie derecho
- **Plan de trabajo:**
  - Laboratorios: glucosa, urea, hemograma y creatinina
  - Imagen: radiografía de pie derecho

4.4.3 Resultados de exámenes

Tabla 4. Resultados de exámenes del caso Nº4

Resultados de laboratorios

Laboratorios	**Resultados**
Hemograma	
Hemoglobina	12.5 g/dl
Hematocrito	37.5%
Glóbulos blancos	$12.55x10^3$/ul
Abastonados	5%
Segmentados	78%
Eosinófilos	1%
Basófilos	0%
Monocitos	1%
Linfocitos	34%

Plaquetas	$160x10^3$/ul
Bioquímica	
Glucosa	255 mg/dL
Urea	27 mg/dL
Creatinina	0.9 mg/dL

Radiografía de pie derecho: no se observa compromiso articular, no se evidencia osteomielitis.

- **Interpretación:** se observa en el hemograma un patrón de leucocitos denominado desviación izquierda que nos orienta a que existe infección, así mismo, en la bioquímica se observa elevado la glucosa lo cual explicaría que es un paciente no controlado. En la radiografía no se observa compromiso articular.

4.4.4 Diagnósticos del paciente

- Diabetes mellitus
  - Pie diabético
  - Neuropatía periférica bilateral de MMII
- Celulitis de pie derecho

4.4.5 Tratamiento

- Farmacológico:
  - Dieta hiperproteica
  - Oxacilina 2g EV c/4 horas
  - Clindamicina 600mg EV c/8 horas
  - Tramadol 50mg EV condicional al dolor
  - Insulina 38 UI en la mañana y 14 UI en la noche
  - HGT c/8 horas
  - CFV + BHE
- No farmacológico:
  - Curaciones diarias
  - Interconsulta con cirugía y traumatología

4.4.6 Seguimiento

El paciente permaneció en hospitalización para manejo de diabetes y control de pie diabético. Se realizo I/C con cirugía y traumatología para evaluar el grado de la lesión, se sugiere completar tratamiento antibiótico y realizar 1 vez una semana una limpieza

quirúrgica. El paciente evolucionó favorablemente, fue dado de alta al mes y acude 1 vez al mes al consultorio de medicina y traumatología. Se le explica la importancia de cumplir con sus controles para el manejo de diabetes y se le explica las complicaciones como nefropatía, neuropatía y retinopatía diabética.

4.4.7 Reflexión

La diabetes mellitus es una enfermedad sistémica, del cual hay una 13,3% que tiene riesgo de tener pie diabético (5). Este puede llegar a ser una causa amputación o muerte. Asimismo, existen varias escalas que ayudan a clasificar el estadiaje del pie diabético, una de las escalas más usadas en el hospital fue de Saint Elian que permite ver la etapa de las ulceras en el pie diabético progresivamente y es esta herramienta es sirve para seguimiento y pronóstico de la cicatrización (6). Considero que en este caso es importante el trabajo multidisciplinariamente que permite dar un mejor enfoque al paciente y dar una mejor calidad de vida por su enfermedad. El paciente también debe adecuarse al tratamiento para que exista un mejor control de la enfermedad y no se repita un nuevo episodio. Además, es importante también educar al familiar para poder llevar estilos saludable adecuados en casa, el apoyo familia influye de manera positiva en el cumplimiento del tratamiento (7).

4.5 Caso 5 - encefalopatía hepática

4.5.1 Relato y exploración física

TE: tres días

FI: insidioso

Curso: agudo

Síntomas: desorientación, confusión

Varón de 55 años, procedente del distrito Ate Vitarte, ingresa al servicio derivado de emergencia en compañía de esposa, la cual refiere que hace 3 días curso con episodios de pérdida de la orientación en tiempo y espacio. Además, durante estos episodios, cuando familiar le realiza preguntas cotidianas, el paciente brinda respuestas incoherentes al tema de preguntas. Niega otros síntomas.

Funciones biológicas: orina aumentada en frecuencia, disminuida en cantidad. Resto sin alteración.

Antecedentes:

- Generales: consumo de tabaco 1 cajetilla/día.
- Fisiológicos: -
- Patológicos: cirrosis hepática, hepatocarcinoma (quimioterapia + inmunoterapia). Niega RAMS
- Familiares: niega

Exploración física:

PA:120/78 mmHg	FC:87lpm	FR:18rpm	T°:37°C
SatO2:98%	IMC:32.8		

- Piel: T/H/E, llenado capilar <2”. Ictericia ++/+++
- TyP: no asimetrías, deformidades o retracciones, expansión toracica y sonoridad conservada, MV pasa bien AHT, no sonidos o ruidos agregados.
- CV: sonidos cardiacos (S1 y S2) de buena intensidad y ritmo, no se detecta chasquidos, soplos o roces pericárdicos.
- Abdomen: RHA+, B/D, no doloroso.
- SNC: desorientado en tiempo y espacio. Glasgow: 14/15 (respuesta ocular: 4, respuesta verbal: 4 y respuesta motora: 6), no focalización. Flapping +

4.5.2 Diagnostico diferencial y plan de trabajo

- **Diagnostico diferencial:**
  - Síndrome ictérico
    - Cirrosis hepática
    - Hepatocarcinoma
  - Trastorno del sensorio
    - Encefalopatía hepática
      - d/c estreñimiento
      - d/c infección
- **Plan de trabajo:**

  Laboratorios: hemograma, perfil de coagulación, lipasa, bilirrubinas, creatinina, amilasa, perfil hepático, electrolitos, glucosa y PCR.

  Imágenes: radiografía de abdomen simple y ecografía de abdomen.

4.5.3 Resultados de exámenes

Tabla 5. Resultados de exámenes del caso Nº5

Resultados de laboratorios

Laboratorios	**Resultados**
Hemograma	
Hemoglobina	13.20 g/dl
Hematocrito	38.2%
Glóbulos blancos	$4.49x10^3$/ul
Abastonados	0%
Segmentados	83%
Eosinófilos	0%
Basófilos	0%
Monocitos	4%
Linfocitos	13%
Plaquetas	$103x10^3$/ul
Bioquímica	
Creatinina	0.59 mg/dL
Glucosa	175 mg/dl
PCR	21.48 mg/l
Perfil hepático	
Amilasa	68 U/L
BT	5.34 mg/dl
BD	4.14 mg/dl
BI	1.2 mg/dl
Fosfatasa alcalina	114 U/L
TGO	70 U/L
TGP	53 U/L
GGTP	37 U/L
Hematología	
TP	21.0 seg
INR	1.70
TTP	38.4 seg
Albúmina	2.1 g/dl
Electrolitos	
Sodio	134.7 mmol/L
Potasio	4.64 mmol/L
Cloro	108.2 mmol/L

Ecografía abdominal: signos de hepatopatía crónica difusa. Engrosamiento de aspecto reactivo de las paredes vesiculares. Severa esplenomegalia. Escaso líquido en cavidad abdominal (volumen 24 cc)

Radiografía de abdomen simple: distensión gaseosa de dolicosigma, a momento del estudio no se evidencia íleo mecánico. (Imagen 2)

- **Interpretación:** los exámenes de laboratorio nos sugieren que existe un problema hepático debido a la enfermedad hepática crónica, así mismo, el perfil de coagulación nos indica que existe un riesgo elevado de sangrado, albúmina y las plaquetas están disminuidas y las bilirrubinas elevadas que reflejan una insuficiencia hepática, ya que es un paciente cirrótico. El PCR nos indica la inflamación, la cual esta elevada en este caso. Asimismo, tenemos en la ecografía la evidencia del daño hepático y la presencia de volumen que indicaría presencia de ascitis por la hipoalbuminemia. Además, en la radiografía al mencionarse la distensión gaseosa, podría ser la acumulación de metabolitos (amonio) lo cual causa el deterioro neurológico.

4.5.4 Diagnósticos del paciente

- Encefalopatía hepática
    - Estreñimiento
- Cirrosis hepática Child-Pugh clase C
- Hepatocarcinoma
- Ascitis leve

4.5.5 Tratamiento

- Farmacológico:
    - Dieta blanda Proteína 1g/kg Na < 4gr
    - NaCl 0.9% 30 cc/h
    - Omeprazol 40mg EV c/24 horas
    - Lactulosa 30 cc c/8 horas
    - Enema evacuante 250 cc c/8 horas
    - Paracetamol 1g EV PRN Tº 38 ºC
    - CFV + BHE
- No farmacológico:
    - Evitar factores precipitantes como estreñimiento, alcohol o medicamentos hepatotóxicos.

4.5.6 Seguimiento

Paciente con un estado neurológico orientado en tiempo, espacio y persona a los 4 días, por lo cual es dado de alta con lactulosa 20 cc cada 8 horas, rifaximina 400 mg cada 8 horas. Tres semanas después del alta es ingresado nuevamente a la emergencia por un cuadro similar.

4.5.7 Reflexión

La cirrosis hepática resulta del daño hepático intenso a través del tiempo, causado por consumo elevado de alcohol, hepatitis C, B o y desordenes metabólicos. Además, la cirrosis hepática puede desarrollarse a hepatocarcinoma como en este caso (8). En esta situación a pesar de que el paciente está siendo tratado en por manejo oncológico de igual manera solía descompensarse continuamente sobre todo con encefalopatía hepáticas, por ello, es importante que exista un equipo multidisciplinario para proporcionar un enfoque completo, por ejemplo, en este caso ya que el paciente es estreñido sería ideal que de la mano se acompañe una nutricionista para otorgarle la dieta necesaria para esta patología y no se repita los cuadros.

4.6 Caso 6 - celulitis

4.6.1 Relato y exploración física

TE: tres días

FI: progresivo

Curso: agudo

Síntomas: edema, dolor

Mujer de 47 años, procedente de Lima, ingresa a la emergencia presentando dolor, edema y aumento de temperatura en región glútea izquierda. Cuatro días antes del ingreso se autoinocula “peptonas” en ambos glúteos. Tres días previos del ingreso inicia con dolor y elevación de temperatura en glúteo izquierdo. Niega fiebre u otras molestias.

Funciones biológicas: estado de ánimo ansiosa. Resto sin alteración.

Antecedentes:

- Generales: dieta baja en grasas. Niega hábitos nocivos.
- Fisiológicos: G1P1001 FUR: Hace 2 años.

- Patológicos: mamoplastía hace 5 años. 2da vez que se inyecta peptonas, uso de biopolímeros en glúteos hace 1 año. Antecedente de ansiedad hace 7 años. Niega RAMS.
- Familiares: niega.

Exploración física:

PA:110/70 mmHg FC:78lpm FR:19rpm T°:36.9°C SatO2:98%

- Piel: T/H/E, llenado capilar <2”. Signos de flogosis en glúteo izquierdo en cuadrante superior externo de 4cm x 6cm.
- TyP: no asimetrías, deformidades o retracciones, expansión torácica y sonoridad conservada, MV pasa bien AHT, no ruidos o sonidos agregados.
- CV: sonidos cardiados de buena intensidad y ritmo, no se detectan soplos.
- Abdomen: RHA+, B/D, no doloroso.
- SNC: LOTEP, Glasgow: 15/15, no focalización.

4.6.2 Diagnostico diferencial y plan de trabajo

- **Diagnostico diferencial:**
  - Celulitis glútea
    - d/c absceso
- **Plan de trabajo:**

  Laboratorios: urea, creatinina, PCR, hemograma y electrolitos.

  Imágenes: resonancia magnética y ecografía de partes blandas.

4.6.3 Resultados de exámenes

Tabla 6. Resultados de exámenes del caso Nº6

Resultados de laboratorios

Laboratorios	**Resultados**
Hemograma	
Hemoglobina	11.2 g/dl
Hematocrito	32%
Glóbulos blancos	$21.22x10^3$/ul
Abastonados	2%
Segmentados	86%
Eosinófilos	1%
Basófilos	0%
Monocitos	4%
Linfocitos	6%
Plaquetas	$229x10^3$/ul
Bioquímica	
Urea	18.0 mg/dl
Creatinina	0.62 mg/dl
PCR	203 mg/dl

Ecografía de partes blandas: hallazgos compatibles con cuerpos extraños con ecogenicidad liquida con incremento de su volumen con respecto al lado contralateral, por lo que se sugiere complicación inflamatoria y/o infecciosa, se sugiere resonancia magnética. (Imagen 3)

Resonancia magnética: alogenesis iatrogénica en ambos regiones glúteas a predominio izquierdo

- **Interpretación:** existe infección según el hemograma se evidencia una leucocitosis a predominio de neutrófilos segmentados, lo cual sugiriere la presencia de una infección probablemente bacteriana, asimismo el hallazgo PCR elevada confirma la infección e inflamación. En la ecografía se evidencia la "peptona" que se ve como el líquido acumulado con la infección. De igual manera la resonancia magnética evidencia lo mismo.

4.6.4 Diagnósticos del paciente

- Celulitis glútea izquierda

4.6.5 Tratamiento

- Farmacológico:

    - Dieta completa
    - NaCl 0.9% a 50 cc/h
    - Oxacilina 2g EV c/4 horas
    - Ketoprofeno 100mg EV c/8 horas
    - Omeprazol 40mg EV c/24 horas
    - Clonazepam 0.5mg 1 tableta VO c/24 horas
    - Paracetamol 1g EV PRN Tº >38ºC
    - CFV + BHE
- No farmacológico:
    - Hielo en la zona inflamada
    - No hacer movimientos bruscos

4.6.6 Seguimiento

El paciente sale de alta voluntaria a los 5 días, se le planteo hacerle un drenaje percutáneo para eliminar la "peptona", sin embargo, su decisión fue no realizárselo. Acude a la semana por consultorio externo para evaluación de lesión el cual se mantiene igual la lesión.

4.6.7 Reflexión

Es importante que al realizar un procedimiento médico sea ejecutado por un profesional de la salud o personal capacitado, en este caso, el origen del problema ha sido la autoinoculación de sustancias dañinas, sin la asepsia ni antisepsia adecuada para realizarlo. La asepsia es importante para la prevención de infecciones, debe realizarse con material estéril, y es crucial que sea realizado por personal capacitado (9). Así mismo, la antisepsia elimina los microorganismo de la piel y reduce el riesgo de infección ante cortes o punciones. De las cuales existen diversos soluciones que actúan a velocidad y actividad diferentes (10). Por ello, cuando se realice un procedimiento médico se debe tener el conocimiento y las herramientas necesaria para evitar este tipo de problemas.

4.7 Caso 7 - absceso periamigdalino

4.7.1 Relato y exploración física

TE: una semana

FI: progresivo

Curso: agudo

Síntomas: odinofagia, fiebre, otalgia

Varón de 30 años, procedente del distrito San Borja, ingresa a la emergencia porque desde hace 7 días presenta odinofagia, 3 días previo al ingreso presenta picos febriles de 38ºC y otalgia derecha, 1 día antes del ingreso a la emergencia empezó con dolor de intensidad 7/10 en hemicara derecha.

Funciones biológicas: sed y apetito disminuido. Resto sin alteración.

Antecedentes:

- Personales: consumo elevado de carbohidratos. Uso cigarrillos 1 cajetilla/día consumo social de alcohol.
- Fisiológicos: -
- Patológicos: gastritis, rinitis alérgica, nódulo tiroideo izquierdo (2018). Apendicetomía (2011), septoplastía + turbinectomía (2022). Niega RAMS.
- Familiares: niega

Exploración física:

PA:110/70 mmHg	FC:90lpm	FR:18rpm	T°:36.6°C
SatO2:98%	IMC:32.19		

- Piel: T/H/E, llenado capilar <2”
- Cavidad oral: orofaringe congestiva, amígdalas hipertróficas que ocluye parcialmente la luz de la orofaringe.
- Oídos: pabellón auricular sin alteración, CAE permeable y libre de secreciones, membrana timpánica integra, vascularización, brillo y posición adecuada.
- TyP: no asimetrías, deformidades o retracciones, expansión toracica y sonoridad conservada, MV pasa bien AHT, no ruidos o sonidos agregados.
- CV: sonidos cardiacos (S1 y S2) de buena intensidad y ritmo, no se detecta soplos.
- Abdomen: RHA+, B/D, no doloroso.
- SNC: LOTEP. Glasgow: 15/15, no focalización.

4.7.2 Diagnostico diferencial y plan de trabajo

- **Diagnostico diferencial:**
    - Absceso periamigdaliano

        - d/c absceso parafaríngeo vs retrofaríngeo
    - Obesidad grado 1
- **Plan de trabajo:**
    - Laboratorios: urea, creatinina, hemograma, PCR y electrolitos
    - Imagen: tomografía axial computarizada de cuello

4.7.3 Resultados de exámenes

Tabla 7. Resultados de exámenes del caso Nº7

Resultados de laboratorios

Laboratorios	**Resultados**
Hemograma	
Hemoglobina	13.20 g/dl
Hematocrito	38%
Glóbulos blancos	$15.11x10^3$/ul
Abastonados	0%
Segmentados	76%
Eosinófilos	0%
Basófilos	0%
Monocitos	8%
Linfocitos	16%
Plaquetas	$283x10^3$/ul
Bioquímica	
Urea	23.5 mg/dL
Creatinina	0.82 mg/dL
PCR	125.74 mg/dL
Electrolitos	
Potasio	3.75 mmol/L
Cloro	107.2 mmol/L
Sodio	141.2 mmol/L

Tomografía axial computarizada de cuello: se evidencia imagen sugerente de absceso en el espacio parafaríngeo derecho, asociado a cambios inflamatorios adyacentes. Engrosamiento mucoso de la naso y orofaringe. Adenomegalias en el grupo II y III en hemicuello derecho. (Imagen 4)

- **Interpretación:** se evidencia una leucocitosis con neutrofilia sin desviación izquierda. El PCR está muy elevado por lo cual nos orienta a una infección bacteriana que se corrobora con el hallazgo de un absceso que llega hasta el espacio para faríngeo en la tomografía.

4.7.4 Diagnósticos del paciente

- Absceso periamigdalino
    - Absceso parafaríngeo
- Obesidad grado 1

4.7.5 Tratamiento:

- Farmacológico:
    - Dieta blanda licuada
    - NaCl 0.9% 80 cc/h
    - Ceftriaxona 2g EV c/24 horas
    - Clindamicina 600mg EV c/8 horas
    - Omeprazol 40mg EV c/24 horas
    - Ketoprofeno 100mg EV c/8 horas
    - Hidrocortisona 100mg EV c/12 horas
    - Tramadol 50mg EV PRN dolor intenso
    - Paracetamol 1g EV PRN Tº >38 ºC
    - CFV + BHE
- No farmacológico:
    - Vigilar los signos de alarma como dificultad respiratoria

4.7.6 Seguimiento

Con los resultados de tomografía se realizó interconsulta por otorrinolaringología por lo cual se realizó un drenaje del absceso. El paciente sale de alta a los 5 días con evolución favorable con medicación del alta el cual fue levofloxacino 750 mg una tableta cada 24 horas, clindamicina 300 mg una tableta cada 8 horas, omeprazol 20 mg 1 tableta cada 8 horas, ketoprofeno 100 mg 1 tableta cada 12 horas. Se le recomienda mantenerse hidratado, tener una buena higiene bucal, evitar tabaco o alcohol. Además, se le recuerda la importancia realizar ejercicio y alimentación saludable para tener un peso adecuado a su talla y evitar otras enfermedades.

4.7.7 Reflexión

El absceso periamigdalino es una patología frecuente en emergencia, y predominante en adultos jóvenes. Sin embargo, el tratamiento antibiótico y el drenaje como manejo conjunto

establecen una evolución favorable y de buen pronóstico (11). Se ha evidenciado que el manejo de antibióticos en la literatura es controversial, ya que se debe dar en relación con el patógeno, sin embargo, no se suele hacer un cultivo de la secreción. Así mismo la profilaxis antibiótica se recomienda en pacientes con una infección establecida (12). Es importante resaltar este tema por el uso inadecuado de antibióticos a los pacientes, debido a que la resistencia se está elevando conforme avanza los años.

4.8 Caso 8 - neumonía adquirida en la comunidad

4.8.1 Relato y exploración física

TE: seis días

FI: progresivo

Curso: agudo

Síntomas: tos productiva, fiebre, taquipnea y dolor

Mujer de 25 años, procedente del distrito de Surco, con antecedente de síndrome de Down, es traída a la emergencia por familiar, quien refiere que desde hace 6 días presenta tos con flema de aspecto amarillento asociado a "agitación" y dolor de garganta, dos días previo al ingreso a la emergencia presentó fiebre cuantificada de 38.5ºC que se resolvió con paracetamol y el día del ingreso presenta dificultad respiratoria.

Funciones biológicas: estado de ánimo irritada y apetito disminido.

Antecedentes:

- Generales: dieta controlada con nutricionista.
- Fisiológicos: -
- Patológicos: trisomía 21, epilepsia. Niega RAMS.
- Familiares: niega.

Exploración física:

PA:100/78 mmHg	FC:75lpm	FR:20rpm	T°:38.5°C
SatO2:89%	IMC:25.33		

- Piel: T/H/E, palidez +/+++.
- Boca y faringe: orofaringe congestiva y eritematosa, no exudados faríngeos.

- TyP: no asimetrías, deformidades o retracciones, expansión torácica y sonoridad conservada, MV pasa bien y escasos sibilantes en AHT.
- CV: sonidos cardiacos de buena intensidad y ritmo, no se detecta chasquido, soplos o roces pericárdicos.
- SNC: despierta. Glasgow: 15/15, no focalización.

4.8.2 Diagnostico diferencial y plan de trabajo

- **Diagnostico diferencial:**
    - Síndrome febril
    - Síndrome de dificultad respiratoria
        - d/c neumonía viral vs bacteriana
    - Trisomía 21
    - Epilepsia
    - Sobrepeso
- **Plan de trabajo:**

  Laboratorios: PCR, creatinina, hemograma, electrolitos, prueba COVID, urea y panel de virus respiratorio.

  Imágenes: radiografía de tórax y tomografía con contraste.

4.8.3 Resultados de exámenes

Tabla 8. Resultados de exámenes del caso Nº8

Resultados de laboratorios

Laboratorios	**Resultados**
Hemograma	
Hemoglobina	13.60 g/dl
Hematocrito	40.5%
Glóbulos blancos	$13.40x10^3$/ul
Abastonados	4%
Segmentados	69%
Eosinófilos	0%
Basófilos	0%
Monocitos	8%
Linfocitos	19%
Plaquetas	$367x10^3$/ul
Bioquímica	
Urea	24.7 mg/dl
Creatinina	0.71 mg/dl
PCR	44.72 mg/dl

Electrolitos	
Sodio	138.5 mmol/L
Potasio	3.92 mmol/L
Cloro	103.2 mmol/L
Panel viral	
Adenovirus	Negativo
Influenza A	Negativo
Influenza B	Negativo
Parainfluenza tipo 1	Negativo
Parainfluenza tipo 2	Negativo
Parainfluenza tipo 3	Negativo
VSR	Positivo
Metapneumovirus	Negativo
Prueba COVID	Negativo

Radiografía de tórax: tenue opacidad reticular mal definida a nivel de base pulmonar izquierda sugerente de infiltrado inflamatorio o secuela de este.

Tomografía axial computarizada de tórax: consolidaciones basales del pulmón izquierdo compatible con proceso parenquimal inflamatorio. Esteatosis hepática difusa.

- **Interpretación:** se muestra una elevación leve de leucocitosis en el hemograma, sin embargo, no se evidencia neutrofilia y los linfocitos están limite a la elevación, lo que se relaciona a una causa viral. El valor del PCR esta elevado lo que es sinónimo de inflamación causada por la infección. El panel respiratorio nos da el resultado que el agente etiológico causante de la neumonía sería el virus sincicial respiratorio.

4.8.4 Diagnósticos del paciente

- Neumonía viral por VSR
- Trisomía 21
- Epilepsia
- Esteatosis hepática
- Sobrepeso

4.8.5 Tratamiento

- Farmacológico:
    - Dieta blanda
    - NaCl 0.9% 60 cc/h
    - Paracetamol 1gr EV condicional Tº >37.8ºC o dolor

- Acido valproico 250mg/5ml jarabe VO cada 8 horas
- Salbutamol 8 gotas + 5cc suero fisiológico cada 8 horas
- Bromuro de Ipatropio 2 puff c/12 horas por aerocámara
- CBN oxigeno húmedo para SatO2 < 95%
- CFV + BHE

- No farmacológico:
  - Vigilar los signos de alarma como dificultad respiratoria o desaturación

4.8.6 Seguimiento

Paciente saturando 96% con FiO2: 36% en el 3er dia de hospitalización. Se evalúa destete de oxígeno para el alta, además se solicita exámenes de laboratorio para evidenciar la evolución de la infección.

4.8.7 Reflexión

El síndrome de Down, también conocido como trisomía 21, es una cromosomopatía frecuente en los humanos (13). Esta patología, se asocia a la aparición de infecciones respiratorias recurrentes debido a la presencia de anomalías estructurales y funciones en las vías respiratorias, malformaciones congénitas cardiacas o déficit de inmunoglobulinas (14). Además, este caso resalta la importancia evaluar los hallazgos laboratoriales y de imagen, ya que brindan datos de sospecha sobre la causa etiológica de la neumonía.

4.9 Caso 9 - gastroenteritis aguda

4.9.1 Relato y exploración física

TE: dos días

FI: súbito

Curso: agudo

Síntomas: náusea, vómitos, deposiciones liquidas y fiebre

Varón de 60 años, procedente del distrito de Chorrillos, es traído a la emergencia por su esposa quien refiere que 1 día previo al ingreso presenta náuseas, vómitos y deposiciones liquidas s/moco s/sangre El día del ingreso se agrega fiebre cuantificada en 38ºC y dolor abdominal difuso de tipo cólico de intensidad 8/10.

Funciones biológicas: deposiciones líquidas 7 cámaras diarias sin moco, sin sangre. Resto sin alteración.

Antecedentes:

- Generales: consumo de comidas fuera de casa.
- Fisiológicos: -
- Patológicos: gastritis y ansiedad. Medicación habitual alprazolam y omeprazol. Hipertensión arterial con tratamiento de bisoprolol. Cirugía de cadera y columna.
- Familiares: niega

Exploración física:

PA:160/90 mmHg FC:106lpm FR:20rpm T°:38.2°C SatO2:96%

- Piel y mucosa: seca, palidez +/+++. Mucosa oral seca.
- TyP: no asimetrías, deformidades o retracciones, expansión torácica y sonoridad conservada, MV pasa bien AHT, no sonidos agregados.
- CV: sonidos cardiacos de buen ritmo e intensidad, no se detectan soplos.
- Abdomen: RHA aumentados, B/D, dolor a la palpación superficial y profunda en mesogastrio.

4.9.2 Diagnostico diferencial y plan de trabajo

- **Diagnostico diferencial:**
  - Síndrome febril
    - d/c gastroenteritis aguda
  - Hipertensión arterial no controlada
  - Deshidratación
    - d/c injuria prerrenal
- **Plan de trabajo:**

  Laboratorios: PCR, hemograma, creatinina, electrolitos, urea y reacción inflamatoria en heces.

4.9.3 Resultados de exámenes

Tabla 9. Resultados de exámenes del caso Nº9

Resultados de laboratorios

Laboratorios	**Resultados**
Hemograma	
Hemoglobina	15.50 g/dl
Hematocrito	44.4%
Glóbulos blancos	$16.36x10^3$/ul
Abastonados	4%
Segmentados	87%
Eosinófilos	0%
Basófilos	0%
Monocitos	3%
Linfocitos	6%
Plaquetas	$110x10^3$/ul
Bioquímica	
Urea	14.1 mg/dl
Creatinina	0.64 mg/dl
PCR	15.81 mg/l
Electrolitos	
Sodio	140.4 mmol/L
Potasio	3.59 mmol/L
Cloro	103.3 mmol/L

Reacción inflamatoria en heces: heces pastosas, moco y sangre ausente. Leucocitosis 0-1 x campo. Hematíes 0-1x campo. Otros: Levadura 2+

- **Interpretación:** se muestra en el hemograma una elevación de glóbulos blancos (leucocitosis moderada) el cual indica una infección o inflamación, neutrofilia sin desviación izquierda lo cual indica resultados que se asocian a una probable etiología bacteriana. Asimismo, la PCR esta elevada. Los electrolitos, creatinina y urea nos indican que no hay una injuria prerrenal.

4.9.4 Diagnósticos del paciente

- Gastroenteritis aguda
- Deshidratación leve
- Hipertensión arterial

4.9.5 Tratamiento

- Farmacológico
    - Dieta blanda

- NaCl 0.9% 60 cc/h
- Ceftriaxona 2gr EV c/24 horas
- Omeprazol 40mg c/24 horas
- Bisoprolol 2.5mg c/24 horas
- Paracetamol 1 gr PRN Tº>38º
- Alprazolam 0.5 mg c/24 horas noche
- CFV + BHE

- No farmacológico:
  - Medios físico PRN Tº > 38ºC

4.9.6 Seguimiento

Paciente presenta convulsiones tónico- clónicas en su 4to dia de hospitalización, fue transferido a UCI, se le añade medicación de fenitoína 100mg EV c/8 horas y levetiracetam 500 mg c/12 horas. Se solicita una tomografía cerebral en la cual no se evidencia alteración. En el séptimo día de hospitalización paciente baja a piso en donde se mantiene estable. En el octavo día de hospitalización el paciente vuelve a presentar convulsiones y es nuevamente llevado a UCI.

4.9.7 Reflexión

En este caso no se encuentra relación aparente entre la gastroenteritis aguda y los episodios de convulsión. Sin embargo, es fundamental tener en cuenta las diversas etiologías de las convulsiones como infecciones, causas neurológicas o metabólicas. Para el abordaje del manejo es importante preservar la seguridad y se debe prevenir las lesiones que esta pueda ocasionar, además se debe aplicar las medidas generales como el manejo de la vía aérea, la posición entre 15 a 30 grados, oxigenoterapia en caso necesite, emplear la medicación rápidamente para detener la convulsión (15).

4.10 Caso 10 - trastorno electrolítico

4.10.1 Relato y exploración física:

TE: un día

FI: súbito

Curso: agudo

Síntomas: debilidad generalizada, náuseas, mareos y alteración de la conciencia.

Mujer de 58 años es traída a la emergencia por familiares. Refieren que la paciente esta con debilidad generalizada asociada a náuseas y mareos, levemente desorientada. Niega fiebre u otras molestias. Familiares traen consigo resultados de otra institución donde se evidencia nivel de sodio en 120 mmol/L.

Funciones biológicas: sin alteración

Antecedentes:

- Generales: -
- Fisiológicos: -
- Patológicos: cáncer de pulmón microcítico, QT carboplatino/etopósido.
- Familiares: niega

Exploración física:

PA:128/85 mmHg FC:96lpm FR:18rpm T°:36°C SatO2:94%

- Piel: T/H/E, llenado capilar <2".
- TyP: no asimetrías, deformidades o retracciones, expansión torácica y sonoridad conservada, MV pasa bien AHT, no sonidos agregados.
- CV: sonidos cardiacos de buena intensidad y ritmo, no se detectan soplos.
- Abdomen: RHA+, B/D, no dolor a la palpación.
- SNC: desorientado en espacio y tiempo. Glasgow:14/15 (respuesta ocular: 5, respuesta verbal: 4 y respuesta motora: 5), no focalización.

4.10.2 Diagnostico diferencial y plan de trabajo

- **Diagnostico diferencial:**
  - Trastorno del sensorio
    - d/c trastorno electrolítico
    - d/c trastorno metabólico
    - d/c infección
  - Cáncer de pulmón microcítico
- **Plan de trabajo:**

  Laboratorio: glucosa, urea, hemograma, creatinina, PCR y electrolitos

4.10.3 Resultados de exámenes

Tabla 10. Resultados de exámenes del caso Nº10

Resultados de laboratorios

Laboratorios	**Resultados**
Hemograma	
Hemoglobina	11.70 g/dl
Hematocrito	34.7%
Glóbulos blancos	$9.52x10^3$/ul
Abastonados	2%
Segmentados	90%
Eosinófilos	0%
Basófilos	0%
Monocitos	3%
Linfocitos	5%
Plaquetas	$836x10^3$/ul
Bioquímica	
Urea	25.2 mg/dl
Creatinina	0.53 mg/dl
PCR	10.11 mg/dl
Electrolitos	
Sodio	122.1 mmol/L
Potasio	4.65 mmol/L
Cloro	94.1 mmol/L

- **Interpretación:** se evidencia en el hemograma anemia leve y trombocitosis probablemente secundaria o reactiva a la presencia de cáncer pulmonar. Además, alteración del sodio (hiponatremia) causante de la sintomatología. El PCR se orienta más al estado de inflamación por el antecedente de cáncer.

4.10.4 Diagnósticos del paciente

- Anemia leve
- Hiponatremia sintomática
- Cáncer de pulmón microcítico

4.10.5 Tratamiento

- Farmacológico:
  - Dieta completa alta en sodio
  - NaCl 0.9% 1000 + NaCl 20% 1 ampolla → 60 cc/h
  - Pastillas de cloruro de sodio 2 tabletas después de desayuno/almuerzo/cena

    - Alprazolam 0.25 mg cada noche
    - Dimenhinidrato 50 mg PRN a náuseas
    - HGT c/8 horas
    - Cabecera 30º
    - CFV + BHE
- No farmacológico:
    - Colutorios enjuague bucal mañana/tarde/noche

4.10.6 Seguimiento

Paciente con evolución favorable y se va de alta. Se le recomienda que acuda a sus controles con su oncólogo y a consultorio de medicina interna para control.

4.10.7 Reflexión

Uno de los trastornos electrolíticos más frecuente es la hiponatremia que en pacientes con cáncer, siendo una de sus principales causas la secreción inadecuada de hormona antidiurética (SIHAD), sobre todo en cáncer de pulmón microcítico (16). En este caso resalta la relación del médico con el paciente, ya que para poder abordar el tema y tener un impacto significativa del problema, en este caso el cáncer, es importante el apoyo emocional y la comunicación efectiva. Para transmitir las malas noticias al paciente se debe tener en cuenta 4 condiciones antes de darlas: información clara y precisa, adoptar recomendaciones, minimizar el estrés del paciente y minimizar el disconfort (17). Estas pautas ayudaran a que el paciente procese mejor la información y se llegue a sentirse menos estresado por la enfermedad actual.

4.11 Caso 11 - infección de tracto urinario

4.11.1 Relato y exploración física

TE: tres días

FI: progresivo

Curso: agudo

Síntomas: dolor abdominal bajo, dificultad al orinar, distención abdominal, SAT

Varón de 57 años, procedente de Chile, acude al servicio de emergencia por que 3 días antes del ingreso tiene dificultad al miccionar. El día del ingreso presenta distención abdominal y

dolor en zona pélvica no irradiada de intensidad 5/10, Además náuseas, SAT y malestar físico.

Funciones biológicas: frecuencia miccional disminuida.

Antecedentes:

- Generales: consumo frecuente de parrillas, niega hábitos nocivos.
- Fisiológicos: -
- Patológicos: vasectomía (2019). Niega hospitalizaciones o RAMS.
- Familiares: niega

Exploración física:

PA:80/50 mmHg	FC:79lpm	FR:18rpm	T°:36°C
SatO2:96%	IMC:26.60		

- Piel: T/H/E. llenado capilar <2”.
- Abdomen: RHA(+), B/D, no doloroso.
- Genitourinario: PPL (-) PRU (-)
- SNC: LOTEP, Glasgow:15/15, no focalización.

4.11.2 Diagnostico diferencial y plan de trabajo

- **Diagnostico diferencial:**
  - Síndrome doloroso abdominal
    - d/c infección de tracto urinario
    - d/c cálculos renales
  - Síndrome miccional
    - d/c hiperplasia benigna de próstata
    - d/c estenosis ureteral
  - Sobrepeso
- **Plan de trabajo:**

  Laboratorios: examen de orina, urocultivo, glucosa, hemograma, urea, PCR y creatinina.

  Imagen: ecografía de vías urinarias

4.11.3 Resultados de exámenes

Tabla 11. Resultados de exámenes del caso Nº11

Resultados de laboratorios

Laboratorios	**Resultados**
Hemograma	
Hemoglobina	13.50 g/dl
Hematocrito	40.5%
Glóbulos blancos	$11.95x10^3$/ul
Abastonados	0%
Segmentados	77%
Eosinófilos	0%
Basófilos	2%
Monocitos	6%
Linfocitos	15%
Plaquetas	$230x10^3$/ul
Bioquímica	
Urea	34.5 mg/dl
Creatinina	1.14 mg/dl
PCR	267.80 mg/dl
Glucosa	141 mg/dl
Prueba especial	
PSA	1.2 ng/ml
Examen de orina	
Color	Ambar
Aspecto	Pardo
pH	8.0
Densidad	1.020
Albumina	Negativo
Glucosa	Negativo
Cuerpos cetónicos	Negativo
Urobilinogeno	1+
Bilirrubina	Negativo
Hemoglobina	Negativo
Nitritos	Negativo
Esterasa leucocitaria	3+
Celulas epiteliales	5-10 x C
Leucocitos	20-25 x C
Hematíes	0-1 x C

Ecografía de vías urinarias: hipertrofia prostática grado IV, signos de cistitis crónica de esfuerzo, riñones ecográficamente conservados.

- **Interpretación:** el laboratorio evidencian leucocitosis leve con neutrofilia que podría orientarnos a infección de probable etiología bacteriana. La bioquímica nos orienta con la elevación del PCR a inflamación ocasionada por la infección y los

valores de urea y creatinina descartan una injuria renal. Además, se evidencia un examen de orina patológico que por el aspecto turbio y leucocituria evidenciaría una infección urinaria, por ello se solicitó un urocultivo. Los síntomas miccionales estarían relacionado al hallazgo de imagen de la hipertrofia prostática.

4.11.4 Diagnósticos del paciente

- Cistitis aguda
- Hipertrofia prostática grado IV
- Sobrepeso

4.11.5 Tratamiento

- Farmacológico:
    - Dieta blanda
    - NaCl 0.9% 20 cc/h
    - Ceftriaxona 2gr EV c/24 horas
    - Omeprazol 40mg EV c/24 horas
    - Ketoprofeno 100mg EV c/12 horas
    - Flavoxato 200mg 1 tableta VO c/12 horas
    - Tamsulosina 0.4mg 1 tableta c/24 horas
    - Paracetamol 1g EV PRN a dolor
    - CFV + BHE
- No farmacológico:
    - Interconsulta con urología

4.11.6 Seguimiento

Paciente en el 5to día de hospitalización, un día antes de terminar medicación antibiótica para el alta, enfermería reporta que paciente persiste con dolor abdominal intenso. Se acude al llamado de enfermería y se evidencia globo vesical, se decide colocar una sonda Foley al instante y realizar nuevamente interconsulta con urología. Urología conversa nuevamente con el paciente, el cual decide operarse. Al día siguiente sale el urocultivo para E.coli BLEE y se rota a ertapenem 1 gr EV c/24 horas.

4.11.7 Reflexión

La hiperplasia prostática benigna es una enfermedad en donde los síntomas iniciales pueden alertar a los pacientes y al médico, que ayude a conseguir un abordaje temprano y evitar la

evolución y presencia de complicaciones. En este caso el paciente tomo conciencia de su enfermedad, lo cual conllevo a la infección recurrente de tracto urinario que se evidencia en la ecografía la presencia de una cistitis crónica. Además, el paciente manifestó tener malestar con la atención, porque todos los médicos le comentaban cosas diferentes sobre su tratamiento y no se comunicaban entre ellos. Aquí es importante resaltar que esto puede causar uno de los errores médicos que sería el error de la comunicación, el cual puede desencadenar en otros errores (18). A pesar de que, el error es humano, no debe repetirse para no perjudicar la salud del paciente, se debe buscar mejorar las habilidades de comunicación para poder darle más seguridad al paciente y hacer un seguimiento adecuado.

4.12 Caso 12 - cefalea

4.12.1 Relato y exploración física

TE: seis horas

FI: progresivo

Curso: agudo

Síntomas: cefalea

Mujer de 26 años ingresa a la emergencia refiriendo cefalea holocraneana de intensidad 8/10 de tipo opresivo, que no cede con paracetamol. Además, refiere fotofobia y nauseas. Niega otro síntomas.

Funciones biológicas: sin alteración.

Antecedentes:

- Generales: consumo de cigarrillo electrónico hace 2 años.
- Fisiológicos: G0P0, FUR: 09/11/2023.
- Patológicos: niega intervenciones quirúrgicas, hospitalizaciones ni RAMS.
- Familiares: madre (antecedente de migraña).

Exploración física:

PA:125/80 mmHg FC:81lpm FR:19rpm T°:36.7°C

- Piel: T/H/E, llenado capilar <2”

- CV: sonidos cardiacos de buena intensidad y ritmo, no se detectan chasquidos, soplos o roces pericárdicos.
- SNC: LOTEP, Glasgow: 15/15, no signos de focalización o meníngeos.

4.12.2 Diagnostico diferencial y plan de trabajo

- **Diagnostico diferencial:**
  - Cefalea tensional vs migraña
- **Plan de trabajo:**
  - Analgésicos

4.12.3 Resultados e interpretación de exámenes auxiliares

- No se solicitó laboratorio

4.12.4 Diagnósticos del paciente

- Migraña

4.12.5 Tratamiento

- Farmacológico:
  - Ketoprofeno 100mg EV STAT
  - Orfenadrina 60mg EV STAT
  - Dimenhidrinato 50mg EV STAT
  - NaCl 0.9% 250cc EV STAT
  - Clonazepam 10mg 1⁄2 ampolla EV STAT
- No farmacológico:
  - Evitar desencadenantes (luz y sonidos ruidosos, chocolates, etc.)

4.12.6 Seguimiento

El paciente evoluciona favorablemente, disminuyendo el dolor. Asimismo, se le recomienda al paciente ir a consultorio de neurología para mejor manejo de cefalea primaria.

4.12.7 Reflexión

La cefalea es una de las patología más frecuentes en el ámbito de la emergencia. Las cefaleas son de tipo primaria y secundaria, siendo las más frecuentes las primarias, dentro de ellas la migraña y la cefalea tensional son las más representativas y usualmente son causados por factores desencadenantes, siendo los más frecuentes el estrés o la ansiedad, el cambio de horario para descansar, el ayuno, tabaco o alcohol, olores o comidas, calor excesivo o

deshidratación, cambios hormonales (19). Por ello se le resalta al paciente para que pueda conocerlos y así evitar que suceda nuevamente. De igual manera es importante que la paciente se quede en observación mientras se le administra la medicación para evaluar su evolución y estar pendiente de los signos de alarma que nos hagan sospecha de una causa de cefalea secundaria.

4.13 Caso 13 - apendicitis aguda

4.13.1 Relato y exploración física

TE: dieciséis horas

FI: progresivo

Curso: agudo

Síntomas: dolor abdominal, fiebre y vómitos

Varón de 15 años, procedente de San Isidro, refiere que 16 horas previo del ingreso a la emergencia tuvo con un dolor abdominal de localización inicial a nivel periumbilical, que migro a fosa iliaca derecha en 6 horas con una intensidad de dolor 7/10, además fiebre de 38ºC, náuseas y vómitos de contenido alimenticio. Tomo paracetamol, sin embargo, no mejoró.

Funciones biológicas: apetito y sed disminuidos. Estado de ánimo ansioso.

Antecedentes:

- Generales: dieta balanceada, niega hábitos nocivos.
- Fisiológicos: -
- Patológicos: niega intervenciones quirúrgicas, hospitalizaciones ni RAMS.
- Familiares: niega.

Exploración física:

PA:110/80 mmHg	FC:78lpm	FR:20rpm	T°:38.2°C
SatO2:97%	IMC:20.8		

- AREG, AREH y AREN
- Piel: T/H/E, llenado capilar<2”

- TyP: no asimetrías, deformidades o retracciones, expansión torácica y sonoridad conservada, MV pasa bien AHT, no sonidos agregados.
- CV: sonidos cardiacos de buena intensidad y ritmo, no se detectan soplos.
- Abdomen: RHA aumentados, B/D, dolor a la palpación superficial y profunda en fosa iliaca derecha. Signos dolorosos de Mc Burney(+) Blumberg(+)
- Genitourinario:PPL (-) PRU (-)
- SNC: LOTEP, Glasgow:15/15, no focalización.

4.13.2 Diagnostico diferencial y plan de trabajo

- **Diagnostico diferencial:**
  - Síndrome doloroso abdominal agudo
    - d/c apendicitis aguda
    - d/c gastroenteritis
    - d/c infección del tracto urinario
- **Plan de trabajo:**

  Laboratorios: hemograma, urea, creatinina, análisis de orina y PCR

  Imagen: tomografía axial computarizada de abdomen completo

4.13.3 Resultados de exámenes

Tabla 12. Resultados de exámenes del caso Nº13

Resultados de laboratorios

Laboratorios	**Resultados**
Hemograma	
Hemoglobina	14.80 g/dl
Hematocrito	42%
Glóbulos blancos	$18.62x10^3$/ul
Abastonados	2%
Segmentados	82%
Eosinófilos	0%
Basófilos	1%
Monocitos	4%
Linfocitos	11%
Plaquetas	$231x10^3$/ul
Bioquímica	
Urea	50.36 mg/dl
Creatinina	1.0 mg/dl
PCR	255 mg/L
Glucosa	103 mg/dl

Examen de orina	
Color	Amarillo
Aspecto	Transparente
pH	5.0
Densidad	1.015
Albúmina	Negativo
Glucosa	Negativo
Cuerpos cetónicos	Negativo
Urobilinogeno	Negativo
Bilirrubina	Negativo
Hemoglobina	Negativo
Nitritos	Negativo
Esterasa leucocitaria	Negativo
Celulas epiteliales	0-1 x C
Leucocitos	0-1 x C
Hematíes	0-1 x C

Tomografía axial computarizada de abdomen completo: se evidencia cambios inflamatorios del apéndice vermiforme, con captación mucosa de la sustancia de contraste y un calibre de hasta 9.5mm. Impresión diagnostica: Signos de apendicitis aguda. No se aprecian colecciones organizadas ni signos de perforación de vísceras hueca. (Imagen 5)

- **Interpretación:** la presencia de leucocitosis severa y neutrofilia sin desviación izquierda en el hemograma y la elevación del PCR nos orienta a un proceso inflamatorio de causa infecciosa. En la tomografía nos concluye que es existen signos de apendicitis aguda, lo cual se relaciona con la clínica manifestada por el paciente.

4.13.4 Diagnósticos del paciente

- Apendicitis aguda no complicada

4.13.5 Tratamiento: PO1 Apendicectomía laparoscópica

- Farmacológico:
  - NPO
  - Dextrosa 5% 1000 + NaCl 20% 2 amp + KCl 20% 1 amp 30 gotas x min (I)
  - Ceftriaxona 2gr EV c/24 horas
  - Metronidazol 500mg EV c/8 horas
  - Ketoprofeno 100mg EV PRN dolor intenso
  - Ranitidina 50mg EV c/8 horas
  - CFV + BHE

- No farmacológico:
    - Evaluar las complicaciones postoperatorias.
    - Evaluar criterios para el alta (tolerancia oral, deambulación, eliminación de flatos o deposiciones, disminución del dolor).

4.13.6 Seguimiento

El paciente tiene una evolución favorable al segundo día de postoperado, por lo cual se le da el alta con tratamiento antibiótico y analgésicos por 6 días más, además se le cita en 4 días para seguimiento de evolución de heridas quirúrgicas.

4.13.7 Reflexión

La clínica de este paciente presentaba signos y síntomas sugerentes de apendicitis aguda, además la edad del paciente se encuentra dentro del grupo poblacional en la que es más prevalente esta enfermedad. La tasa de mortalidad es entre 1% a 4%, siendo mayor en pacientes adultos mayores, embarazadas, niños e inmunocomprometidos, asimismo, a mortalidad por complicaciones de la apendicitis suele ser menor del 0.1% en niños (20). Por ello, para existen las escalas diagnosticas para apendicitis aguda son una recurso clínico útil y simple de utilizar en la emergencia. La más utilizada mundialmente es la escala de Alvarado, sin embargo, existen otras escalas como RIPASA e AIR que han mostrado ser más específicas y tener mejor exactitud diagnostica (21, 22).

4.14 Caso 14 - colelitiasis

4.14.1 Relato y exploración física

TE: ocho horas

FI: súbito

Curso: agudo

Síntomas: dolor abdominal, SAT y vómitos

Mujer de 41 años, procedente de San Borja, acude a la emergencia por dolor abdominal tipo cólico de intensidad 8/10 hace 8 horas en cuadrante superior derecho que se irradia a la escapula derecha, asociado a ingesta de comida copiosa abundante en grasas. Además, refiere sensación de alza térmica no cuantificada acompañado de vómitos de contenido alimenticio. Refiere que ha tenido dolor abdominal tipo cólico anteriormente de menor intensidad que ha cedido espontáneamente. Niega deposiciones líquidas.

Funciones biológicas: apetito reducido.

Antecedentes:

- Personales: consumo elevado de grasas y carbohidratos. niega hábitos nocivos.
- Fisiológicos: G5P4014
- Patológicos: apendicectomía hace 20 años, COVID 19 (2022), rinitis vasomotora.
- Familiar: madre con antecedente de cáncer gástrico.

Exploración física:

PA:127/74 mmHg	FC:82lpm	FR:18rpm	T°:37.8°C
SatO2:98%	IMC:33.5		

- Piel: palidez +/+++, llenado capilar <2”, mucosa oral seca.
- TyP: no asimetrías, deformidades o retracciones, expansión torácica y sonoridad conservada, MV pasa bien AHT, no sonidos agregados.
- CV: sonidos cardiacos de buena intensidad y ritmo, no se detectan soplos.
- Abdomen: RHA+, B/D, dolor a la palpación superficial y profunda en hipocondrio derecho, Murphy(+)
- Genitourinario:PPL(-)PRU(-)
- SNC: LOTEP, Glasgow:15/15, no focalización.

4.14.2 Diagnostico diferencial y plan de trabajo

- **Diagnostico diferencial:**
  - Síndrome doloroso abdominal
    - d/c colecistitis
    - d/c colelitiasis
    - d/c coledocolitiasis
  - Obesidad tipo 1
- **Plan de trabajo:**

  Laboratorios: bilirrubinas, urea, hemograma, creatinina y perfil hepático.

  Imagen: ecografía abdominal

4.14.3 Resultados de exámenes

Tabla 13. Resultados de exámenes del caso Nº14

Resultados de laboratorios

Laboratorios	**Resultados**
Hemograma	
Hemoglobina	13.00 g/dl
Hematocrito	39%
Glóbulos blancos	$12.34x10^3$/ul
Abastonados	2%
Segmentados	80%
Eosinófilos	0%
Basófilos	1%
Monocitos	4%
Linfocitos	10%
Plaquetas	$258x10^3$/ul
Bioquímica	
Urea	33 mg/dl
Creatinina	0.77 mg/dl
Perfil hepático	
BT	1.12 mg/dl
BD	0.34 mg/dl
BI	0.8 mg/dl
Fosfatasa alcalina	122 U/L
GGTP	55 U/L
TGP	45 U/L
TGO	50 U/L

Ecografía abdominal: hígado de tamaño conservado y ecogenicidad habitual. No se define lesiones focales ni dilataciones de vías biliares. Diámetro porta 1 mm, diámetro colédoco 3 mm. Vesícula biliar parcialmente visualizado con una longitud máxima de 75 mm, paredes delgadas y que presenta en su interior múltiples cálculos que ocupan casi la totalidad del lumen que mida 5 y 6 mm. Impresión diagnostica: litiasis vesicular sin asociación de cambios inflamatorios.

- **Interpretación:** se evidencia leucocitosis severa con neutrofilia sin desviación a la izquierda en el hemograma sugerente de inflamación por probable infección bacteriana. El perfil hepático no se evidencia alteración ni patrón colestásico. Asimismo, en la ecografía se encuentra cálculos biliares que nos confirma el diagnostico de colelitiasis.

4.14.4 Diagnósticos del paciente

- Colelitiasis

4.14.5 Tratamiento: PO1 Colecistectomía laparoscópica

- NPO
- Dextrosa 5%1000 + NaCl 20% 2amp + KCl 20% 2amp → 30 gotas x minuto (I) (II)
- Ciprofloxacino 500mg EV c/12 horas
- Tramadol 50mg c/8 horas + NaCl 0.9% 100cc
- Dimenhinidrato 50mg c/8 horas
- Omeprazol 40mg EV c/24 horas
- CFV

4.14.6 Seguimiento

Se le da de alta al segundo día de postoperado, por una evolución favorable. La medicación de alta es ketoprofeno 100mg VO c/8h por días, metoclopramida 10mg c/horas por 6 días, simeticona 80mg VO c/8horas por 6 días, ciprofloxacino 500 mg VO c/12 horas, omeprazol 20mg VO c/24 horas. Se le explica los alimentos que puede consumir y la importancia de una dieta balanceada, se le cita en 4 días para ver la evolución de las heridas quirúrgicas.

4.14.7 Reflexión

Se ha encontrado estudios que el consumo de comidas “chatarras”, el estado nutricional (sobrepeso u obesidad) y el sexo femenino está asociado con la colelitiasis (23). Por ello es importante tener una dieta y hábitos saludables. Por ello lo ideal es mantener un peso adecuado porque uno de los factores de riesgo importante para la formación de cálculos biliares es la obesidad, siendo los más frecuentes los de colesterol. Además, este caso nos demuestra la importancia de solicitar un perfil hepático para descartar la presencia de coledocolitiasis.

4.15 Caso 15 - cáncer de páncreas

4.15.1 Relato y exploración física

TE: un mes

FI: insidioso

Curso: crónico

Síntomas: ictericia, coluria, urticaria, dolor abdominal, hiporexia

Mujer de 45 años refiere que desde hace 1 mes observa un cambio de color en su piel y su orina de color amarillo, además refiere prurito en toda la piel y una baja de peso significativa en este mes. Además, refiere dolor abdominal de tipo sordo de intensidad 4/10. Niega náuseas o fiebre.

Funciones biológicas: apetito reducido, poliuria, sueño aumentado. Peso disminuido (10 kilos aproximadamente en un mes). Resto sin alteración.

Antecedentes:

- Personales: niega
- Fisiológicos: -
- Patológicos: consumo de OH cada fin de semana, tabaco 20 paquetes/año. Liposucción hace 5 años, lipoma abdominal hace 2 años.
- Familiares: padre con antecedente de cáncer de páncreas.

Exploración física:

PA:130/95 mmHg	FC:89lpm	FR:20rpm	T°:36.2°C
SatO2:98%	IMC:17.7		

- Piel y mucosa: ictericia ++/+++, llenado capilar <2”, mucosa oral seca.
- TyP: no asimetrías, deformidades o retracciones, expansión torácica y sonoridad conservada, MV pasa bien AHT, no sonidos agregados.
- CV: sonidos cardiacos de buena intensidad y ritmo, no se detectan soplos.
- Abdomen: RHA+, B/D, dolor a la palpación en hemiabdomen superior.
- SNC: LOTEP, Glasgow:15/15, no focalización.

4.15.2 Diagnostico diferencial y plan de trabajo

- **Diagnostico diferencial:**
  - Síndrome ictérico
    - d/c pancreatitis
    - d/c ampuloma
    - d/c tumor pancreático
  - Bajo peso
- **Plan de trabajo:**

Laboratorios: amilasa, hemograma, lipasa, urea, perfil hepatico, creatinina, calcio sérico y Ca 19.9

Imágenes: tomografía axial computarizada de abdomen completo y ecografía abdominal

4.15.3 Resultados de exámenes

Tabla 14. Resultados de exámenes del caso Nº15

Resultados de laboratorios

Laboratorios	**Resultados**
Hemograma	
Hemoglobina	11.90 g/dl
Hematocrito	35.9%
Glóbulos blancos	$6.88x10^3$/ul
Abastonados	0%
Segmentados	57%
Eosinófilos	0%
Basófilos	3%
Monocitos	6%
Linfocitos	34%
Plaquetas	$272x10^3$/ul
Perfil hepático	
Amilasa	28 U/L
Lipasa	20 U/L
BT	7.72 mg/dl
BD	7.37 mg/dl
BI	0.35 mg/dl
Fosfatasa alcalina	517 U/L
GGTP	318 U/L
Albúmina	4.2 mg/l
TGP	170 U/L
TGO	524 U/L
Bioquímica	
Creatinina	0.77 mg/dl
Urea	37.2 mg/dl
Prueba especial	
Ca 19.9	141.7

Ecografía abdominal: hidrocolecistitis aguda, barro biliar moderado, conducto wirsung dilatado, hepatopatía crónica difusa, quiste hepático.

Tomografía axial computarizada: Marcada dilatación de las vias biliares intra y extrahepáticas, distención del conducto de Wirsung, ambos condicionados por lesión hipodensas, con algunas formaciones quísticas internas, localizadas en proceso uncinado

pancreático, sugestiva de proceso neoformativo. Hepatomegalia con quiste parenquimal. Vesícula biliar hidrópica con contenido denso sugestivo de barro biliar.

- **Interpretación:** se evidencia en el laboratorio anemia leve, además de hiperbilirrubinemia a predominio directo que nos orienta a una obstrucción del árbol biliar intrahepático o extrahepático, además se observa valores elevados de fosfatasa alcalina y GGTP que nos orienta a un patrón colestásico, y la elevación de las transaminasas (TGO y TGP) se relacionaría a una hepatopatía crónica, comprobado por la ecografía, de probable etiología alcohólica por los antecedentes del paciente. El valor elevado del marcador tumoral Ca 19.9 sería sugerente de una neoplasia pancreática, lo cual se corrobora en el hallazgo tomográfico de una tumoración en el proceso uncinado pancreático, y la dilatación del conducto de Wirsung y el colédoco.

4.15.4 Diagnósticos del paciente

- Cáncer de páncreas

4.15.5 Tratamiento: Se programa para cirugía de Whipple

  - NPO
  - Dextrosa 5% 1000 + NaCl 20% 2amp + KCl 20% 1amp → 30 gotas x min (I)
  - Ceftriaxona 2g EV c/24 horas
  - Omeprazol 40mg c/24 horas
  - Paracetamol 1gr EV c/8 horas
  - Vitamina K 1 ampolla
  - Clorfenamina 1 ampolla
  - CFV

4.15.6 Seguimiento

Se solicita los exámenes prequirúrgicos e interconsultas a anestesiología y cardiología. En espera de programación para sala de operaciones.

4.15.7 Reflexión

El cáncer de páncreas es una condición médica devastadora en etapas avanzadas, por lo cual, se debe hacer la detección temprana, por ello es necesario crear conciencia sobre la importancia de realizarse exámenes médicos regularmente, ya que, el impacto emocional afecta tanto en el paciente como a los familiares (24). A pesar de que los factores de riesgo

como una edad avanzada o los genes tienen mayor peso, también es importante los estilos de vida saludable para disminuir el riesgo de adquirir algún tipo de cáncer (25). En este caso es una paciente con antecedente familiar y con consumo excesivo de tabaco, por lo cual puede haber exacerbado el cáncer. A pesar de que sea una enfermedad desafiante, existe técnica y tratamientos efectivos para poder resecar o reducir el tamaño de estas tumoraciones.

4.16 Caso 16 - obstrucción intestinal

4.16.1 Relato y exploración física

TE: ocho horas

FI: insidioso

Curso: agudo

Síntomas: dolor abdominal, náuseas

Mujer de 89 años, procedente de Tacna, que ingresa a la emergencia refiriendo dolor abdominal difuso hace 8 horas de tipo cólico de intensidad 8/10 de inicio súbito y curso progresivo, así como sensación nauseosa. Refiere haber acudido por emergencia hace 15 días con los mismos síntomas los cuales no mejoraron con la medicación preescrita.

Funciones biológicas: apetito reducido. Estreñida hace 2 días.

Antecedentes:

- Generales: niega.
- Fisiológicos: G5 P5005
- Patológicos: fibrosis pulmonar, litiasis vesicular, trombosis venosa profunda. histerectomizada, hernioplastia inguinal derecha, prótesis de cadera derecha. Medicación actual: clopidogrel, atorvastatina.
- Familiares: niega

Exploración física:

PA:135/80 mmHg FC:95lpm FR:20rpm T°:36°C SatO2:98%

- Piel: T/H/E, llenado capilar <2”.

- TyP: no asimetrías, deformidades o retracciones, expansión torácica y sonoridad conservada, MV pasa bien AHT, no sonidos agregados.
- CV: sonidos cardiacos de buena intensidad y ritmo, no se detectan soplos.
- Abdomen: RHA aumentados, levemente distendido, dolor difuso a la palpación superficial y profunda.
- SNC: LOTEP, Glasgow:15/15, no focalización.

4.16.2 Diagnostico diferencial y plan de trabajo

- **Diagnostico diferencial:**
    - Síndrome doloroso abdominal
        - d/c obstrucción intestinal
        - d/c apendicitis aguda
        - d/c diverticulitis aguda
        - d/c pancreatitis aguda
- **Plan de trabajo:**

  Laboratorios: urea, hemograma, creatinina, electrolitos, amilasa, fosfatasa alcalina y lipasa.

  Imágenes: radiografía abdominal de pie y tomografía axial computarizada de abdomen completo

4.16.3 Resultados de exámenes

Tabla 15. Resultados de exámenes del caso Nº16

Resultados de laboratorios

Laboratorios	**Resultados**
Hemograma	
Hemoglobina	13.20 g/dl
Hematocrito	39%
Glóbulos blancos	$5.71x10^3$/ul
Abastonados	0%
Segmentados	77%
Eosinófilos	0%
Basófilos	0%
Monocitos	2%
Linfocitos	20%
Plaquetas	$170x10^3$/ul
Electrolitos	
Sodio	139.3 mmol/L
Potasio	4.26 mmol/L

Cloro	107.7 mmol/L
Bioquímica	
Lactato	1.70 mg/dl
Dimero D	1.39
Lipasa	38 U/L
Amilasa	59 U/L
Creatinina	0.59 mg/dl

Tomografía axial computarizada de abdomen completo: signos de íleo regional debido a hernia interna, a descartar secundaria a síndrome adherencial. Se aprecia signos de sufrimiento intestinal en el segmento herniado. Diverticulosis colónica no complicada.

- **Interpretación:** no se evidencia alteración en los examenes. La tomografía nos concluye con un síndrome adherencial y diverticulosis.

4.16.4 Diagnósticos del paciente

- Obstrucción intestinal no complicada

4.16.5 Tratamiento

- Farmacológico:
  - Dextrosa 5%1000 + NaCl 20% 2 amp + KCl 20% 2 amp → 60 gotas x minuto (I) (II)
  - Metoclopramida 10mg EV c/8 horas
  - Paracetamol 1gr EV c/12 horas
  - Dexametasona 4mg EV c/12 horas
  - Omeprazol 40mg EV c/24 horas
  - Levosulpiride 50mg EV c/8 horas
  - CFV + BHE

4.16.6 Seguimiento

La paciente cursa con evolución favorable, elimina flatos, disminuyo el nivel de dolor abdominal. Se le solicita exámenes control que están en rangos normales. No se requirió cirugía porque la obstrucción intestinal remitió.

4.16.7 Reflexión

El tratamiento para obstrucción intestinal puede ser conservador o quirúrgico. En este caso se inició con un manejo conservador, debido a la presencia de antecedentes quirúrgicos abdominales previos que podrían ocasionar un síndrome adherencial. Se opta por el

tratamiento quirúrgico en caso la paciente no haya mejorado después de 3 días con el manejo conservador. La mortalidad es aproximadamente entre el 20% a 80% y ese rango depende de las comorbilidades que tiene la paciente (26). En este paciente también es importante resaltar que los adultos mayores suele ser inespecífico el dolor por ello es de “alto riesgo” (27). Este caso resalta la importancia de preguntar acerca de los antecedentes quirúrgicos de los pacientes ya que en el caso específico de una obstrucción intestinal en adultos mayores la etiología más frecuente son las adherencias postoperatorias.

4.17 Caso 17 - cálculos renales

4.17.1 Relato y exploración física

TE: un mes

FI: insidioso

Curso: crónico

Síntomas: dolor abdominal, hematuria y disuria.

Varón de 34 años, acude a emergencia por dolor de tipo cólico de intensidad 8/10 ubicado en fosa iliaca izquierda irradiada a zona lumbar. Además, desde hace 1 mes presenta sangrado y dolor al orinar. Refiere náuseas desde hace 2 horas. Ha tomado medicación para el dolor que no recuerda el nombre, sin embargo, persiste con dolor. Niega vómitos.

Funciones biológicas: orina con hematuria y disuria. Otras funciones sin alteración.

Antecedentes:

- Generales: consumo de comidas alto en carnes rojas. Tabaco social.
- Fisiológicos: -
- Patológicos: COVID-19 (2022).
- Familiar: padre con hipertensión arterial.

Exploración física:

PA:110/80 mmHg	FC:81lpm	FR:19rpm	T°:37.5°C
SatO2:99%	IMC:27.8		

- Piel: T/H/E llenado capilar <2”

- Abdomen: RHA+, B/D, dolor a la palpación superficial y profunda en ambos flancos abdominales.
- Genitourinario: PPL+ PRU+

4.17.2 Diagnostico diferencial y plan de trabajo

- **Diagnostico diferencial:**
  - Síndrome doloroso abdominal
    - d/c litiasis renal
    - d/c pielonefritis
- **Plan de trabajo:**

  Laboratorios: examen de orina, urocultivo, glucosa, urea y creatinina

  Imagen: ecografía renal

4.17.3 Resultados de exámenes

Tabla 16. Resultados de exámenes del caso Nº17

Resultados de laboratorios

Laboratorios	**Resultados**
Hemograma	
Hemoglobina	14.20 g/dl
Hematocrito	40.5%
Glóbulos blancos	$6.72x10^3$/ul
Abastonados	0%
Segmentados	57%
Eosinófilos	0%
Basófilos	0%
Monocitos	5%
Linfocitos	36%
Plaquetas	$290x10^3$/ul
Bioquímica	
Glucosa	96 mg/dL
Urea	20 mg/dL
Creatinina	0.77 mg/dL
Examen de orina	
Color	Hemático
Aspecto	Turbio
pH	6.0
Densidad	1.020
Albúmina	2+
Glucosa	Negativo
Cuerpos cetónicos	Negativo
Urobilinogeno	Negativo

Bilirrubina	Negativo
Hemoglobina	+5
Nitritos	Negativo
Esterasa leucocitaria	1+
Celulas epiteliales	0-1 x C
Leucocitos	1-4 x C
Hematíes	>100 x C

Ecografía renal: múltiples imágenes litiásicas en vía urinaria de riñón izquierdo, sin signos de obstrucción.

- **Interpretación:** no se observa alteración en el hemograma ni en el perfil hepático, sin embargo, si se observa alteración en el examen de orina en donde se observa turbio y con presencia de sangre que podría estar relacionado a una obstrucción de la vía urinaria.

4.17.4 Diagnósticos del paciente

- Litiasis renal

4.17.5 Tratamiento

  - Hidratación con NaCl 0.9% 1000cc en 45 gotas.
  - Tramadol 50 mg c/8 horas + NaCl 0.9% 100cc
  - Dimenhidrinato 50 mg c/8 horas

4.17.6 Seguimiento

Se le programa cirugía de litotripsia endoscópica con láser Holium + colocación de catéter pigtal por diagnóstico de litiasis ureteral izquierdo, con evolución favorable. Al alta se le da cefuroxima 500 mg c/12 horas VO por 7 días, CEFASABAL 1 tableta c/8 horas VO por 7 días, meloxicam 15mg c/24 horas VO por 5 días. Las medidas no farmacológicas fueron mejorar la dieta con reducción de consumo de sal y consumo de carnes rojas e hidratación mayor de 2.5 litros/día.

4.17.7 Reflexión

La litiasis renal, más conocida como cálculos renales es una patología común y dolorosa que afecta sobre todo a los varones, además se observa frecuentemente en la emergencia (28). Se debe tener la prevención necesaria y optar por hábitos saludables para así reducir el riesgo a recurrencias, medidas simples como la hidratación, la dieta controlando la ingesta de sodio o alimentos ricos en oxalato, la actividad física (29). Los casos clínicos que involucran tener

antecedentes de malos hábitos en el estilo de vida y desarrollan una patología, me enseñaron a que la base de una buena nutrición y ejercicio determinar a que puede disminuir el riesgo de una enfermedad y que es un punto determinante en los pacientes.

4.18 Caso 18 - diverticulitis aguda perforada

4.18.1 Relato y exploración física

TE: diez horas

FI: insidioso

Curso: agudo

Síntomas: colecciones hipodensas, neumoperitoneo

Varón de 62 años procedente de UCI ingresa a cirugía de emergencia por tomografía que muestra abdomen con diverticulitis aguda perforada que compromete tercio distal del colon descendente asociándose a colecciones hipodensas interasas, neumoperitoneo y alteración de los planos grasos. (Imagen 6)

Funciones biológicas: no evaluable.

Antecedentes:

- Personales: ninguno.
- Fisiológicos: -
- Patológicos: HTA, ERC, obesidad mórbida.
- Familiares: -

Exploración fisica:

PA:90/60 mmHg	FC:101lpm	FR:22rpm	T°:37.8°C
FiO2:60%	IMC:33.6		

- MEG, intubado.
- Piel y mucosa: piel T/H/E, llenado capilar <2”, úlcera en cuadrante inferior derecho en abdomen.
- TCSC: edema ambos miembros inferiores ++/++++
- TyP: no asimetrías, deformidades o retracciones, expansión torácica y sonoridad conservada, MV pasa bien AHT, no sonidos agregados.

- CV: sonidos cardiacos de buena intensidad y ritmo, no se detectan soplos.
- Abdomen: RHA aumentados, globuloso, distendido, timpánico.
- Genitourinario: PPL (-) PRU (-)
- Sistema nervioso central: estuporoso, Glasgow:6/15

4.18.2 Diagnostico diferencial y plan de trabajo

- **Diagnostico diferencial:**
  - Diverticulitis aguda perforada
  - Sepsis
- **Plan de trabajo:**

  Laboratorio: prequirúrgicos, procalcitonina, PCR y AGA

4.18.3 Resultados de exámenes

Tabla 17. Resultados de exámenes del caso Nº18

Resultados de laboratorios

Laboratorios	**Resultados**
Hemograma	
Hemoglobina	8.50 g/dl
Hematocrito	27.3 %
Glóbulos blancos	$13.29x10^3$/ul
Abastonados	18%
Segmentados	77%
Eosinófilos	0%
Basófilos	0%
Monocitos	1%
Linfocitos	4%
Plaquetas	$120x10^3$/ul
Bioquímica	
Glucosa	203 mg/dL
PCR	466.99 mg/dL
Creatinina	2.08 mg/dL
Procalcitonina	23.90 ng/ml
Lactato	6.70 mg/dL
Hematológicos	
TP	14.9 seg
TTP	32.0 seg
INR	1.14
Grupo y factor	A+
Serológicos	
Hepatitis B	Negativo
Sifilis (RPR)	Negativo

VIH	No reactivo
AGA	Negativo
pH	7.3
CO2	53.6
HCO3	25.6

- **Interpretación:** se evidencia una anemia modera, leucocitosis con neutrofilia, desviación izquierda y plaquetopenia. El TP, TTP y INR están levemente alterados. El PCR esta incrementado debido a la diverticulitis y la elevación en la procalcitonina se relación a infección. En el AGA evidenciamos una acidosis respiratoria, también la elevación del lactato nos puede orientar con sepsis.

4.18.4 Diagnósticos del paciente

- Diverticulitis aguda perforada
- Acidosis respiratoria aguda
- Anemia moderada

4.18.5 Tratamiento: PO1 Sigmoidectomía + colostomía (Imagen 7)

- NPT 2:1 → 62 cc/h SNG
- Ranitidina 50mg c/24 horas EV
- Na 8 mg + NaCl 0.9% 100cc → presión arterial media > 60 mmHg EV
- Insulina R 100UI + NaCl 0.9% EV
- Meropenem 0.5gr c/24 horas EV
- Linezolid 600mg c/12 horas EV
- Levosulpiride 25mg c/8 horas EV
- Metoclopramida 10mg c/24h EV
- Paracetamol 1gr PRN Tº>37.8ºC EV
- Heparina sódica 2500 UI c/12 horas SC
- Amiodarona 200mg c/12 horas VO
- Mupirocina Tópico abdomen c/12 horas
- CFV+BHE

4.18.6 Seguimiento

Hemodinámicamente inestables, evolución desfavorable. Sepsis de punto de partida abdominal por peritonitis fecaloidea, en espera de resultado de cultivo. Con ventilación mecánica. Resultados de laboratorio desfavorables.

4.18.7 Reflexión

La perforación diverticular es la complicación más grave de la diverticulitis, llevando así a una infección grave que predispone a poner en peligro la salud de los pacientes. En el caso presentado, el paciente tuvo un manejo por cirugía y nefrología por su antecedente de la ERC, sin embargo, las preocupaciones para ambos médicos eran de diferente puntos de vista. Además, se pudo haber tenido una reunión para poder discutir el caso y buscar un mejor manejo. El trabajo multidisciplinario debió aplicarse desde el inicio para este caso, ya que fue un caso complejo que debió tener una visión más amplia e integrada. El trabajo en equipo

incrementa la seguridad del paciente, mejora el manejo de los profesionales de salud y optimiza el costo de la salud (30). Los que conforman el personal de salud en una institución tienen conocimientos diferentes por ello, esto permite compartir diferentes puntos de vista en una situación médica para que la atención sea de calidad y optima (31).

4.19 Caso 19 - cáncer de colon

4.19.1 Relato y exploración física

TE: un año

FI: progresivo

Curso: crónico

Síntomas: dolor abdominal, baja de peso

Varón de 50 años, procedente de Miraflores, menciona que hace 1 año inicio un dolor en epigastrio tipo punzante de intensidad 6/10, con baja de peso y deposiciones con sangre. Actualmente el dolor se intensifico y se ha irradiado a fosa iliaca izquierda, no cede ante analgésicos. Niega otros síntomas.

Funciones biológicas: peso disminuido de 20 kilos en 1 año. Resto sin alteración.

Antecedentes:

- Personales: niega
- Fisiológicos: -
- Patológicos: consumo de tabaco 10 paquete/año. RAMS: Sulfas
- Familiar: padre con antecedente de cáncer de colon

Exploración física:

PA:110/80 mmHg	FC:72lpm	FR:18pm	T°:36°C
SatO2:98%	IMC:18.3		

- Piel y mucosa: leve palidez, llenado capilar <2”, mucosa oral seca.
- TyP: no asimetrías, deformidades o retracciones, expansión torácica y sonoridad conservada, MV pasa bien AHT, no sonidos agregados.
- CV: sonidos cardiacos de buena intensidad y ritmo, no se detectan soplos.

- Abdomen: no distendido, blando, depresible, ruidos hidroaéreos presentes, doloroso a la palpación profunda en fosa iliaca izquierda.
- SNC: LOTEP, Glasgow:15/15, no focalización.
- Tacto rectal: sangre en guante de dedo.

4.19.2 Diagnostico diferencial y plan de trabajo

- **Diagnostico diferencial:**
  - Hemorragia digestiva baja
    - d/c cáncer de colon
    - d/c úlcera péptica
- **Plan de trabajo:**

  Laboratorio: hemograma, thevenon y grupo-factor

  Estudios: endoscopia, colonoscopia y tomografía axial computarizada de abdomen completo

4.19.3 Resultados de exámenes

Tabla 18. Resultados de exámenes del caso Nº19

Resultados de laboratorios

Laboratorios	**Resultados**
Hemograma	
Hemoglobina	11.0 g/dl
Hematocrito	33.2 %
Glóbulos blancos	$6.81x10^3$/ul
Abastonados	1%
Segmentados	60%
Eosinófilos	5%
Basófilos	1%
Monocitos	9%
Linfocitos	24%
Plaquetas	$731x10^3$/ul
Hematológicos	
Grupo y factor	O+
Thevenon	2+

Endoscopia: gastritis crónica

Colonoscopia: se observó lesión tumoral sangrante con tendencia a ocluir la luz del colon.

Tomografia axial computarizada: Engrosamiento de las paredes del colon sigmoides de 8 mm de espesor.

- **Interpretación:** se observa en el hemograma una anemia leve y una elevación de plaquetas lo cual podría relacionase a la pérdida de sangre que está habiendo. El thevenon sale positivo que identifica la aparición de sangre oculta en heces. La colonoscopia y la TAC asociamos al diagnóstico de cáncer de colon.

4.19.4 Diagnósticos del paciente

- Cáncer de colon sigmoides

4.19.5 Tratamiento: PO1 Sigmoidectomía

- Farmacológico:
    - NPO
    - Levofloxacino 750mg c/12 horas EV
    - Metronidazol 500mg c/8 horas EV
    - Ketoprofeno 100mg c/8 horas EV
    - Pantoprazol 40mg c/8 horas EV
    - Metoclopramida 10mg c/8 horas EV
    - CFV + BHE
- No farmacológico:
    - Uso de faja postcirugía
    - Espirometría incentiva

4.19.6 Seguimiento

Sale de alta con la misma medicación vía oral. Se le da las indicaciones sobre tener un dieta blanda, además la importancia de no fumar para que la herida operatoria pueda cerrar. Sin embargo, reingresa 4 días después por clínica y signos de constipación intestinal.

4.19.7 Reflexión

Es importante realizar la detección del cáncer colorrectal, por ello existen directrices clínicas (32). La edad de inicio para la detección debe ser a partir de 50 años, en caso tenga antecedentes familiares la detección debe ser antes. Los exámenes para la detección dependerán de la disponibilidad de recursos y la evolución del médico. La frecuencia de realizarse las colonoscopias son cada 10 años. En conclusión, la prevención puede reducir la carga de la enfermedad.

4.20 Caso 20 - hiperplasia benigna prostática

4.20.1 Relato y exploración física

TE: tres meses

FI: insidioso

Curso: crónico

Síntomas: dificultad para orinar

Varón de 66 años, procedente de Chimbote, acude a consultorio quejándose de aumento en la frecuencia urinaria y dificultad para orinar, además sensación de no evacuar la vejiga completamente y el chorro débil, niega otros síntomas. Es derivado a la emergencia donde deciden hospitalizarlo.

Funciones biológicas: orina aumentada en frecuencia, disminuida en cantidad. Resto sin alteración.

Antecedentes:

- Generales: niega.
- Fisiológicos: -
- Patológicos: HTA no controlada. Apendicetomía hace 10 años
- Familiares: niega.

Exploración física:

PA:135/85 mmHg FC:95lpm FR:18rpm T°:36.5°C SatO2:98%

- Piel y mucosa: T/H/E, llenado capilar <2”.
- Abdomen: RHA+, B/D, no doloroso a la palpación.
- SNC: LOTEP, Glasgow:15/15 no focalización.
- Tacto rectal: próstata agrandada, simétrica y no dolorosa al tacto rectal.

4.20.2 Diagnostico diferencial y plan de trabajo

- **Diagnostico diferencial:**
    - d/c hiperplasia benigna de próstata vs maligna
- **Plan de trabajo:**

Laboratorios: examen de orina, hemograma y PSA

Imagen: ecografía transrectal de la próstata

4.20.3 Resultados de exámenes

Tabla 19. Resultados de exámenes del caso Nº20

Resultados de laboratorios

Laboratorios	**Resultados**
Hemograma	
Hemoglobina	13.50 g/dl
Hematocrito	40.5 %
Glóbulos blancos	$7.24x10^3$/ul
Abastonados	0%
Segmentados	40%
Eosinófilos	1%
Basófilos	0%
Monocitos	3%
Linfocitos	20%
Plaquetas	$230x10^3$/ul
Bioquímica	
Glucosa	83 mg/dl
Urea	17.6 mg/dl
Creatinina	0.57 mg/dl
Examen de orina	
Color	Claro
Aspecto	Pardo
pH	6.0
Densidad	1.015
Albúmina	Negativo
Glucosa	Negativo
Cuerpos cetónicos	Negativo
Urobilinogeno	Negativo
Bilirrubina	Negativo
Hemoglobina	1+
Nitritos	Negativo
Esterasa leucocitaria	Negativo
Celulas epiteliales	0-5 x C
Leucocitos	5-10 x C
Hematíes	0-5 x C
Prueba especial	
PSA	1.2 ng/ml

Ecografía transrectal de la próstata: muestra agrandamiento de próstata (42g), sin residuo posmiccional.

- **Interpretación:** En el examen de orina se evidencia hemoglobinuria que puede estar relacionado a la hiperplasia benigna de próstata que se relaciona con la ecografía transrectal para de diagnóstico de hiperplasia benigna de próstata.

4.20.4 Diagnósticos del paciente

- Hiperplasia benigna de próstata

4.20.5 Tratamiento: PO 1 Enucleación prostática

- Farmacológico:
    - Dextrosa 5% 1000 cc + NaCl 0.9% (I) (II)
    - Ketoprofeno 100mg EV c/8 horas
    - Furosemida 20mg 1 amp EV c/12 horas
    - Hioscina 1 amp EV c/8 horas
    - Metamizol 1gr PRN Tº>38ºC
    - CFV
- No farmacológico:
    - Reeducación vesical

4.20.6 Seguimiento

Evolución favorable. Alta con cefuroxima 500mg c/12h VO y ketoprofeno 100mg c/8h VO. Se recomienda medidas higiénico dietéticas (evitar excesivo liquido antes de acostarse), limitar consumo de cafeína y alcohol.

4.20.7 Reflexión

La hiperplasia benigna de próstata afecta a hombres a medida van madurando. Asimismo, esta puede avanzar y convertirse en maligna. Por ello es importante la salud y prevención, tener hábitos saludable ayuda a disminuir las complicaciones de la hiperplasia benigna de próstata como: ITU recurrente, cálculos en la vejiga, hidronefrosis o enfermedad renal crónica (33). Además, realizar ejercicio y realizarse exámenes rutinarios ayuda detectar la enfermedad a tiempo (34). Asimismo, se debe fomentar conciencia sobre la salud masculina y que los hombres se realicen sus chequeos de manera regular.

4.21 Caso 21 - aborto retenido

4.21.1 Relato y exploración fìsica

TE: dos días

FI: súbito

Curso: agudo

Síntomas: sangrado vaginal, dolor pélvico

Mujer de 40 años, procedente del distrito de San Isidro, refiere haber presentado sangrado vaginal de color rojo claro y dolor pélvico desde el día de ayer. Acude a la emergencia derivada de consultorio en donde se le realizo una ecografía con ausencia de latidos fetales.

Funciones biológicas: sin alteración

Antecedentes:

- Generales: niega hábitos nocivos.
- Fisiológicos: FUR 28/06/2023, G2 P 2002, EG 16 ss.
- Patológicos: cesáreas (2009, 2021)
- Familiares: niega.

Exploración física:

PA:110/50 mmHg	FC:74lpm	FR:18rpm	T°:37.2°C
SatO2:98%	IMC:22.3		

- Piel y mucosa: tibia, seca, llenado capilar <2”.
- TyP: no asimetrías, deformidades o retracciones, expansión torácica y sonoridad conservada, MV pasa bien AHT, no sonidos agregados.
- CV: sonidos cardiacos de buena intensidad y ritmo, no se detectan soplos.
- Abdomen: útero grávido. Dolor abdominal difuso a la palpación superficial y profunda.
- SNC: LOTEP, Glasgow:15/15, no focalización.

4.21.2 Diagnostico diferencial y plan de trabajo

- **Diagnostico diferencial:**
  - Aborto retenido vs completo
- **Plan de trabajo:**

  Laboratorios: prequirúrgicos

  Imagen: ecografía transvaginal

4.21.3 Resultados de exámenes

Tabla 20. Resultados de exámenes del caso Nº21

Resultados de laboratorios

Laboratorios	**Resultados**
Hemograma	
Hemoglobina	13.10 g/dl
Hematocrito	38.1%
Glóbulos blancos	$9.57x10^3$/ul
Abastonados	1%
Segmentados	65%
Eosinófilos	0%
Basófilos	1%
Monocitos	4%
Linfocitos	29%
Plaquetas	$368x10^3$/ul
Bioquímica	
Glucosa	83 mg/dl
Urea	17.6 mg/dl
Creatinina	0.57 mg/dl
Examen de orina	
Color	Ambar
Aspecto	Lig. Turbio
pH	6.0
Densidad	1.020
Albúmina	Negativo
Glucosa	Negativo
Cuerpos cetónicos	Negativo
Urobilinogeno	Negativo
Bilirrubina	Negativo
Hemoglobina	1+
Nitritos	Negativo
Esterasa leucocitaria	Negativo
Celulas epiteliales	5-10 x C
Leucocitos	0-1 x C
Hematíes	1-4 x C
Prueba especial	
Prueba COVID	Negativo

Ecografía transvaginal: Saco gestacional de 16 semanas con ausencia de latidos cardiacos, presentes en cavidad uterina.

- **Interpretación:** Se solicita los exámenes prequirúrgicos de su médico tratante quien evalúa al paciente en consultorio, análisis sin alteración. La ecografía muestra la ausencia de latidos por lo cual se da el diagnostico de aborto.

4.21.4 Diagnósticos del paciente

- Aborto retenido

4.21.5 Tratamiento: PO1 Legrado uterino

- Farmacológico:
    - NPO
    - Misoprostol 2 tabletas vía vaginal
- No farmacológico:
    - Reposo absoluto

4.21.6 Seguimiento

La paciente hemodinámicamente estable, sale de alta al siguiente día del legrado uterino. Se va de alta con ketoprofeno 100mg c/8 horas, ergotrate cada 8 horas, cabergolina 1⁄2 tableta cada 12 horas y cefuroxima 500 mg c/12 horas. Cuando se conversó un poco más con la paciente menciono que tenía una ecografía genética con diagnóstico de onfalocele. Se le recomienda que acuda con el psicólogo para apoyo emocional. Se le recalca la importancia de su control a la semana, sin embargo, no se presenta.

4.21.7 Reflexión

Los controles prenatales son importantes porque nos ayuda a identificar los riesgos de los pacientes, que permite prevenirlos y lograr un buen desarrollo. Depende de la guía que se tome para saber la cantidad de controles prenatales a los que debe acudir, según MINSA son 6 controles prenatales, sin embargo, según la OMS son 8 controles (35). Asimismo el control prenatal identifica las complicaciones obstétricas las cuales son una causa importante de morbimortalidad materna (36). La comunicación con el paciente y la empátia son componentes importantes, además, el saber escuchar lleva a que los pacientes puedan comentarte un poco más de su vida y a veces obtener información importante que suelen ser temas más delicados.

4.22 Caso 22 - emesis gravídica

4.22.1 Relato y exploración física

TE: cuatro días

FI: progresivo

Curso: agudo

Síntomas: vómitos

Primigesta de 24 años acude a emergencia por vómitos persistentes desde hace 4 días, hace 1 día no tolera líquidos. Niega fiebre, dolor abdominal, diarreas.

Funciones biológicas: orina, sed y apetito reducido. Peso reducido en 2 kilos.

Antecedentes:

- Generales: dieta balanceada
- Fisiológicos: FUR 15/07/2023. EG 12 semanas. 1 pareja. MAC preservativo. G1P0000
- Patológicos: niega.
- Familiar: niega.

Exploración física:

PA:100/60 mmHg FC:70lpm FR:16rpm T°:37.1°C SatO2:99%

- Piel y mucosa: piel tibia, húmeda. Mucosa oral seca. Palidez +/+++.
- Abdomen: RHA(+), B/D, no doloroso a la palpación.
- Genitourinario: PPL- PRU-
- SNC: LOTEP. Glasgow:15/15. No focalización.

4.22.1 Diagnostico diferencial y plan de trabajo

- **Diagnostico diferencial:**
  - Gestante primigesta de 12 semanas por FUR
  - Síndrome emético
    - Emesis gravídica
    - d/c infección urinaria
- **Plan de trabajo:**

  Laboratorio: examen de orina

4.22.2 Resultados de exámenes

Tabla 21. Resultados de exámenes del caso Nº22

Resultados de laboratorios

Laboratorios	**Resultados**

Examen de orina	
Color	Ambar
Aspecto	Lig. Turbio
pH	7.0
Densidad	1.025
Albúmina	Negativo
Glucosa	Negativo
Cuerpos cetónicos	Negativo
Urobilinogeno	Negativo
Bilirrubina	Negativo
Hemoglobina	Negativo
Nitritos	Negativo
Esterasa leucocitaria	Negativo
Celulas epiteliales	5-10 x C
Leucocitos	1-4 x C
Hematíes	1-4 x C

- **Interpretación:** en el examen de orina no se evidencia alteración.

4.22.3 Diagnósticos del paciente

- Primigesta de 12 semanas por FUR
- Emesis gravídica

4.22.4 Tratamiento

- Farmacológico:
  - NaCl 0.9% 100cc pasar 500cc a chorro y luego 30 gotas
  - Dimenhidrinato 50mg EV lento y diluido
- No farmacológico:
  - Dieta fraccionada
  - Medidas higiénico-dietéticas
  - Vitamina B6 y B1

4.22.5 Seguimiento

La paciente se va de alta de la emergencia con evolución favorable, con tolerancia vía oral y sin vómitos o sensación nauseosa. La medicación: doxilamina succinato/piroxidina clorhidrato 10 mg/10 mg (gestagramin). Se le explican los síntomas de alarma (signos de deshidratación, no tolerancia oral, dolor abdominal, vómitos persistentes, baja de peso significativa, mareos o desmayos). Se le recuerda la importancia de los controles prenatales.

4.22.6 Reflexión

La emesis son las náuseas y vómitos esporádicos que suele aparecer al despertar y mejora a lo largo del día, además no impide la correcta alimentación, a diferencia de la hiperémesis que son náuseas y vómitos persistentes que lleva a la intolerancia alimentaria causando una pérdida del peso del 5% y alteración hidroelectrolíticas (37). Los síntomas son importantes para una atención médica inmediata, de igual manera, es importante concientizar a las mujeres embarazadas y enseñarles a las complicaciones que pueden existir. Por ello es importante la diagnostico temprano y un abordaje adecuado, las deficiencia de tiamina y vitamina K puede llevar a la encefalopatía de Wernicke y también puede llegar a complicaciones fetales como parto pretérmino o retraso del crecimiento intrauterino (38). A pesar de que la incidencia de la hiperémesis gravídica en Perú es baja, es importarte no llega a las complicaciones (39). Con este caso aprendí que hay que buscar siempre hay que pensar en un diagnóstico diferencial en las pacientes gestantes que acuden a la emergencia por vómitos. Además, que los exámenes de laboratorio para esta patología determinan en si las complicaciones que puede existir más que un diagnóstico.

4.23 Caso 23 - amenaza de parto pretérmino

4.23.1 Relato y exploración física

TE: veinticuatro horas

FI: progresivo

Curso: agudo

Síntomas: contracciones y flujo rosado

Primigesta de 28 años ingresa a la emergencia por contracciones leves y descenso rosado escaso. Refiere placenta baja. Niega pérdida de líquido o sangrado vaginal.

Funciones biológicas: sin alteración.

Antecedentes:

- Generales: dieta balanceada
- Fisiológicos: FUR 04/05/2023. G1 P0000 EG: 25 semanas
- Patológicos: gastritis e hipotiroidismo.
- Familiares: padre con antecedente de DM.

Exploración física:

PA:112/63 mmHg	FC:82lpm	FR:18rpm	T°:36.6°C
SatO2:97%	IMC:23.6		

- Piel y mucosa: tibio, elástico, hidratado, llenado capilar < 2”. Mucosa oral húmeda.
- Abdomen: útero grávido ocupado por feto único, AU: 21, SPP: LCI, LCF 138x’, dinámica uterina no se evidencia.
- Genitourinario: PRU- PPL-

4.23.2 Diagnostico diferencial y plan de trabajo

- **Diagnostico diferencial:**
  - Gestante de 24 semanas por FUR
  - Amenaza de parto pretérmino
- **Plan de trabajo:**

  Laboratorios: examen de orina, PCR y hemograma

  Imágenes: test no estresante (monitoreo fetal) y ecografía transvaginal

4.23.3 Resultados de exámenes

Tabla 22. Resultados de exámenes del caso Nº23

Resultados de laboratorios

Laboratorios	**Resultados**
Hemograma	
Hemoglobina	10.00 g/dl
Hematocrito	29.0%
Glóbulos blancos	$7.79x10^3$/ul
Abastonados	0%
Segmentados	62%
Eosinófilos	0%
Basófilos	2%
Monocitos	6%
Linfocitos	30%
Plaquetas	$257x10^3$/ul
Examen de orina	
Color	Amarillo
Aspecto	Trasparente
pH	6.0
Densidad	1.015
Albúmina	Negativo
Glucosa	Negativo
Cuerpos cetónicos	Negativo

Urobilinogeno	Negativo
Bilirrubina	Negativo
Hemoglobina	Negativo
Nitritos	Negativo
Esterasa leucocitaria	Negativo
Celulas epiteliales	0-1 x C
Leucocitos	0-1 x C
Hematíes	0-1 x C
Bioquímica	
PCR	6.98 mg/dL

Ecografía transvaginal (Imagen 9):

- Cervicometría: 3 cortes a nivel de cérvix
- Longitud de cérvix 25.4 mm
- Maniobra de valsalva: 23.5 mm
- Embudización: No
- Dilatación cervical: No
- Presentación cefálica cerca de OCI
- Líquido amniótico presente
- Frecuencia cardiaca 131.1 lpm

Test no estresante: Reactivo

- **Interpretación:** la ecografía transvaginal muestra una longitud del cérvix en el mínimo normal. Asimismo, el hemograma muestra una resultado de anemia leve y una PCR discretamente elevada. Examen de orina negativo.

4.23.4 Diagnósticos del paciente

- Primigesta de 25 semanas por FUR
- Amenaza de parto pretérmino

4.23.5 Tratamiento

- Farmacológico:
    - Dieta blanda + líquidos a voluntad
    - Nifedipino 10mg c/8 horas VO
    - Progesterona 200mg c/8 horas vía vaginal
    - Betametasona 12mg c/24 horas IM (2 dosis)

    - Eutirox 1250mcg c/24h VO
    - CFV + CSV
- No farmacológico:
    - Reposo absoluto

4.23.6 Seguimiento

Evoluciona favorablemente. Se va de alta con progesterona 200 mg c/8h vía vaginal y que acuda a consulta en 7 días. Se le explica los síntomas de alerta como perdida del tapón mucoso, sangrado vaginal o secreción de líquidos.

4.23.7 Reflexión

El parto prematuro es importante por diversas razones: las principales son la salud materna y fetal, ya que se pueden generar complicaciones. Los factores de riesgo son las infecciones de tracto urinario, oligohidramnios, RPM, entre otras, sin embargo, el mayor riesgo es paciente de 19 a 26 años (40). De igual manera, tener un control adecuado permite evitar todos estos factores de riesgo y tener un embarazo óptimo de cuidados.

4.24 Caso 24 - hiperplasia endometrial

4.24.1 Relato y exploración física

TE: un mes

FI: súbito

Curso: agudo

Síntomas: dolor abdominal, sangrado vaginal

Mujer de 50 años, procedente de Lima, acude a la emergencia por dolor abdominal persistente, donde es hospitalizada. Ampliando la historia clínica refiere que el dolor abdominal es hace un mes y es constante, además de sangrado vaginal de poca cantidad como “manchas”.

Funciones biológicas: sin alteración.

Antecedentes:

- Generales: consumo elevado de carbohidratos. Niega hábitos nocivos
- Fisiológicos: FUR hace 7 años. G2 P1011. Niega relaciones sexuales.

- Patológicos: colecistectomía laparoscópica, cesárea, tumorectomía de mama derecha. Osteopenia. Medicación habitual: Celecoxib.
- Familiares: niega

Exploración física:

PA:116/60 mmHg	FC:86lpm	FR:18rpm	T°:37°C
SatO2:98%	IMC:31.62		

- Piel: T/H/E, llenado capilar <2“
- Mamas: no secretantes. Cicatriz operatoria en mama derecha.
- TyP: no asimetrías, deformidades o retracciones, expansión torácica y sonoridad conservada, MV pasa bien AHT, no sonidos agregados.
- CV: sonidos cardiacos de buena intensidad y ritmo, no se detectan soplos.
- Abdomen: RHA(+), B/D, doloroso a la palpación superficial y profunda en hemiabdomen inferior.

4.24.2 Diagnostico diferencial y plan de trabajo

- **Diagnostico diferencial:**
  - Síndrome doloroso abdominal
    - d/c hemorragia uterina normal
    - d/c hiperplasia endometrial
    - d/c cáncer de endometrio
    - d/c leiomioma uterino
    - d/c pólipos endometriales
  - Obesidad tipo 1
- **Plan de trabajo:**

  Laboratorio: hemograma

  Imagen: ecografía transvaginal

4.24.3 Resultados de exámenes

Tabla 23. Resultados de exámenes del caso Nº24

Resultados de laboratorios

Laboratorios	**Resultados**
Hemograma	
Hemoglobina	13.90 g/dl

Hematocrito	41.50%
Glóbulos blancos	$6.75x10^3$/ul
Abastonados	0%
Segmentados	58%
Eosinófilos	0%
Basófilos	1%
Monocitos	7%
Linfocitos	34%
Plaquetas	$350x10^3$/ul

Ecografía transvaginal (Imagen 10):

- Útero anteversoflexo de 72 x 35 x 42mm
- Miometrio homogéneo
- Endometrio homogéneo de 9.36 mm de espesor
- Cérvix canal cervical lineal
- Ovario derecho de 28 x 15 mm con presencia de un folículo de 15 mm Ovario izquierdo de 21 x 8 mm, sin la presencia de folículos
- Douglas libre

- **Interpretación:** La ecografía transvaginal nos habla de un endometrio engrosado ya que tiene 9.36 mm y lo normal para una mujer posmenopáusica debería ser un endometrio menor de 5mm. Se le solicito también un hemograma para ver presencia de anemia. En este caso solo estaría alterado la ecografía transvaginal lo cual nos da de diagnóstico una hiperplasia endometrial.

4.24.4 Diagnósticos del paciente

- Hiperplasia endometrial
- Obesidad tipo 1

4.24.5 Tratamiento: legrado uterino + biopsia

- Farmacológico:
  - NPO
  - Misoprostol 2 tabletas vía vaginal
- No farmacológico:
  - Reposo absoluto

4.24.6 Seguimiento

Evolución favorable. Se va de alta al 2do día con ketoprofeno 100mg EV c/ 8 horas, medroxiprogesterona 5mg c/ 24 horas (noche). Se le explica los signo de alarma (sangrado masivo, fiebre, dolor abdominal profundo) y la importancia de acudir a sus citas para control y esperar su resultado de la patología. Además, se le recomienda disminuir de peso con dieta, ejercicio y estilos de vida saludable.

4.24.7 Reflexión

La hiperplasia endometrial es causada por el aumento de la estimulación estrogénica que genera una proliferación excesiva del endometrio, la cual suele manifestarse con una hemorragia uterina anormal (41). Se ha observado que la obesidad está relacionada con esta patología, asimismo, se ha observado que las mujeres postmenopáusicas con obesidad tienen niveles más altos de estrógeno que las que son delgadas (42). Por ende promover los estilos de vida saludable siempre es importante, en este caso, un IMC elevado es un factor prevenible y modificable (43).

4.25 Caso 25 - infección de herida operatoria

4.25.1 Relato y exploración física

TE: tres días

FI: súbito

Curso: agudo

Síntomas: dolor y mal olor en herida operatoria

Puérpera de 30 años, procedente del distrito de San Juan de Lurigancho, acude a la emergencia por presentar dolor y mal olor en zona de herida operatoria desde hace 3 días, asociado a SAT. Niega molestias urinarias o digestivas.

Funciones biológicas: estado de ánimo preocupada. Resto sin alteración.

Antecedentes:

- Generales: puérpera de 8 días.
- Fisiológicos: G1P1001.
- Patológicos: cesárea hace 8 días. RAMS: metamizol.
- Familiares: niega.

Exploración física:

PA:105/67 mmHg FC:84lpm FR:22rpm T°:38°C SatO2:98%

- Piel: T/H/E, llenado capilar <2”.
- Mamas: induradas, secretantes, no flogóticas, no dolor al tacto.
- TyP: no asimetrías, deformidades o retracciones, expansión torácica y sonoridad conservada, MV pasa bien AHT, no sonidos agregados.
- CV: sonidos cardiacos de buena intensidad y ritmo, no se detectan soplos.
- Abdomen: RHA(+), B/D. Útero a nivel de cicatriz umbilical. Dolor en hemiabdomen derecho. Herida operatoria con eritema alrededor y secreción purulenta.
- Genitales externos: loquios hemáticos escasos.
- Tacto vaginal: escaso sangrado rojo oscuro, no mal olor.
- SNC: LOTEP, Glasgow:15/15.

4.25.2 Diagnostico diferencial y plan de trabajo

- **Diagnostico diferencial:**
  - Puérpera de 8 días por CSTI
  - Síndrome febril
    - infección de herida operatoria
    - celulitis de pared abdominal
    - d/c endometritis puerperal
- **Plan de trabajo:**

  Laboratorio: examen de orina, hemograma y PCR.

  Imágenes: ecografía de partes blandas y ecografía transvaginal.

4.25.3 Resultados de exámenes

Tabla 24. Resultados de exámenes del caso Nº25

Resultados de laboratorios

Laboratorios	**Resultados**
Hemograma	
Hemoglobina	9.60 g/dl
Hematocrito	28.9%
Glóbulos blancos	$13.29x10^3$/ul
Abastonados	0%
Segmentados	74%

Eosinófilos	0%
Basófilos	3%
Monocitos	9%
Linfocitos	14%
Plaquetas	$354x10^3$/ul
Examen de orina	
Color	Amarrillo
Aspecto	Transparente
pH	7.0
Densidad	1.015
Albúmina	Negativo
Glucosa	Negativo
Cuerpos cetónicos	Negativo
Urobilinogeno	Negativo
Bilirrubina	Negativo
Hemoglobina	1+
Nitritos	Negativo
Esterasa leucocitaria	Negativo
Celulas epiteliales	1-4 x C
Leucocitos	1-4 x C
Hematíes	1-4 x C
Bioquímica	
PCR	125.56 mg/dL

Ecografía de partes blandas: Escasa colección liquida a nivel de las partes blandas superficiales del cuadrante inferior derecho del abdomen (hacia la vertiente de la incisión de Pfannenstein). Asocia cambios inflamatorios de las partes blandas adyacentes. (Imagen 11)

Ecografía transvaginal: útero puerperal, istmocele, ovario derecho sonográficamente conservado. (Imagen 12)

- **Interpretación:** el hemograma evidencia una anemia, además los glóbulos blancos y los segmentados están elevados lo cual nos orienta a una infección bacteriana, así mismo el PCR esta elevado lo cual nos indica inflamación. Estos resultados nos orientan a una infección, así mismo, la ecografía de pared abdominal evidencia colección de líquido lo cual podría ser el foco de la infección.

4.25.4 Diagnósticos del paciente

- Puérpera de 8 días por CSTI
- Síndrome febril
    - Infección de herida operatoria
    - Celulitis de pared abdominal

- Anemia moderada

4.25.5 Tratamiento

- Farmacológico:
    - Dieta completa + líquidos a voluntad
    - Paracetamol 1gr c/12h EV
    - Ampicilina – Sulbactam 1.5 gr c/8h EV
    - Clindamicina 900 mg c/8h EV
    - Metoclopramida 10 mg c/8h EV
    - CFV + OSA
- No farmacológico:
    - Curaciones diarias

4.25.6 Seguimiento

Paciente pasa a hospitalización para estudio, manejo de fiebre y antibioticoterapia. Al cuarto día paciente sale de alta con evolución favorable. Medicación del ata: Clindamicina 300mg VO c/8 horas por 2 días, sultamicilina 375mg VO c/8 horas por 2 días, paracetamol 1gr VO c/12 horas por 5 días. El tratamiento no farmacológico es una higiene adecuada de la herida operatorio con agua y jabón, evitar usar ropa ajustado en la zona de la herida operatoria y no realizar ejercicios de alta intensidad.

4.25.7 Reflexión

La infección de herida operatoria se da aproximadamente 5% de los casos sobre todo en el aérea de ginecología (44). Por ende es importante tener las precauciones necesarias para evitar disminuir los errores y eventos adversos de las cirugías, por ello, la OMS implemento una Lista de Verificación de Seguridad Quirúrgica. Se ha evidenciado que el checklist ha mejorado las medidas de seguridad del paciente y también integra la comunicación entre el equipo de trabajo (45). Sin embargo, con este caso aprendí que siempre puede existir el riesgo de una complicación a pesar de que se haya cumplido los pasos o medidas de asepsia y antisepsia previamente a la cirugía.

4.26 Caso 26 - incompatibilidad ABO

4.26.1 Relato y exploración física

TE: un día

FI: brusco

Curso: agudo

Síntomas: ictericia, tremor

Recien nacido de 1 día de sexo masculino, con diagnóstico de incompatibilidad ABO, se le evidencia ictérico y tremeroso en el alojamiento conjunto. Se le toma un HGT con valor de 49 mg/dl. No se le evidencia sintomatología neurológica.

Funciones biológicas: no evaluables.

Antecedentes:

- Crecimiento y desarrollo: No intercurrencias en la gestación. Natales parto distócico a término, PN 3320, llanto al nacer, no complicaciones durante el parto. Vacunas BCG y hepatitis B. Grupo A+
- Patológicos: Niega RAMS, hospitalizaciones, cirugías previas.
- Familiares: Madre O +

Exploración física:

FC:124lpm	FR:58rpm	SatO2:98%	T°:36.5°C
Peso:3320gr	Talla:50cm		

- Piel y mucosa: T/H/E, llenado capilar <3”, escleras ictéricas. ictericia +/+++.
- Tejido celular subcutáneo: no edema
- Cabeza: normocéfalo. Fontanelas normotensas
- TyP: no asimetrías, deformidades o retracciones, expansión torácica y sonoridad conservada, MV pasa bien AHT, no sonidos agregados.
- CV: sonidos cardiacos de buena intensidad y ritmo, no se detectan soplos.
- Abdomen: RHA+, B/D, no distendido. Cordón umbilical sin secreción, sin sangre.
- SOMA: Barlow (-) Ortolani (-) Moviliza 4 extremidades.
- SNC: tremoroso, despierto, reactivo a estímulos. Reflejo succión y moro presentes.

4.26.2 Diagnostico diferencial y plan de trabajo

- **Diagnostico diferencial:**
    - RNAT 38 semanas/ Masculino/ AEG
    - Síndrome ictérico

        - Incompatibilidad ABO
        - d/c ictericia por lactancia materna
        - d/c deshidratación
    - Diagnostico nutricional
        - Eutrófico
    - Hipoglicemia sintomática
- **Plan de trabajo:**
    - Laboratorio: hemograma, bilirrubinas, electrolitos, reticulocitos y coombs directo

4.26.3 Resultados de exámenes

Tabla 25. Resultados de exámenes del caso Nº26

Resultados de laboratorios

Laboratorios	**Resultados**
Hemograma	
Hemoglobina	14.90 g/dl
Hematocrito	42.1 %
Glóbulos blancos	$17.30x10^3$/ul
Abastonados	2%
Segmentados	67%
Eosinófilos	0%
Basófilos	0%
Monocitos	8%
Linfocitos	23%
Plaquetas	$356x10^3$/ul
Bilirrubinas	
BT	7.23 mg/dL
BD	0.59 mg/dL
BI	6.64 mg/dL
Electrolitos	
Sodio	139.7 mmol/L
Potasio	4.19 mmol/L
Cloro	108.1 mmol/L
Coombs	
Directo	Positivo +/-
Reticulocitos	
% de reticulocitos	7.0 %
Recuento absoluto de reticulocitos	$315.80 x10^9$
Recuento corregido	6.69
Índice de producción reticulocitos	3.35

- **Interpretación:** Con los análisis podemos evidenciar que el hemograma no es patológico. Además, el coombs directo al ser positivo explicaría que hay anticuerpos que actúan contra sus glóbulos rojos, además se evidencia que el recuento absoluto de reticulocitos es elevado lo cual nos orienta a una anemia hemolítica por la misma incompatibilidad ABO, lo cual también se relaciona con la bilirrubina a predominio indirecto elevado.

4.26.4 Diagnósticos del paciente

- Síndrome ictérico
    - Incompatibilidad ABO
- Hipoglicemia sintomática
- Diagnostico nutricional
    - Eutrófico

4.26.5 Tratamiento

- Farmacológico:
    - Lactancia materna y formula 30 cc cada 3 horas
    - HGT cada 8 horas
    - CFV
- No farmacológico:
    - Vigilancia de signos de alarma de hipoglicemia
    - Solicitar a las 24 horas nuevamente exámenes de laboratorio
    - Enseñar a la madre la técnica adecuada para la lactancia materna

4.26.6 Seguimiento

Tabla 26. Resultados de exámenes del caso Nº26

Resultados de laboratorios

Laboratorios	**Resultados**
Hemograma	
Hemoglobina	13.20 g/dl
Hematocrito	38.1 %
Bilirrubinas	
BT	8.57 mg/dL
BD	0.33 mg/dL
BI	8.24 mg/dL
Reticulocitos	

% de reticulocitos	7.2 %
Rec absoluto de reticulocitos	316.80 $x10^9$
Recuento corregido	6.69
Índice de producción reticulocitos	6.54 %

Paciente se mantiene en unidad de cuidados intermedios para vigilar la hipoglicemia y el manejo de la ictericia. Al segundo día se solicita nuevamente hematocrito, reticulocitos y bilirrubinas.

Se evalúa el rango de fototerapia para la edad y no aplica. Se mantiene hospitalizado para vigilancia y controles diarios.

4.26.7 Reflexión

La ictericia fisiológica es la causa más común de la ictericia neonatal, por ello, es importante enseñar a la madre sobre la lactancia materna. La leche materna tiene varios beneficios los cuales son disminuir el riesgo de infecciones por las inmunoglobulinas que contiene, disminuye las alergias, mejora la motilidad gastrointestinal, entre otros beneficios (46). Asimismo, la técnica del amamantamiento que incluye la posición, agarre, duración y frecuencia de las mamadas son vitales para su alimentación (47). En este caso aprendí que a pesar de que las que den las charlas informativas sobre la lactancia materna sean las enfermeras, es importante que como doctores también informemos al paciente sobre los beneficios y la técnica ya que nosotros somos los que más cercanía tenemos con el paciente.

4.27 Caso 27 - infección de tracto urinario

4.27.1 Relato y exploración física

TE: dos días

FI: progresivo

Curso: agudo

Síntomas: fiebre, irritabilidad

Paciente de 1 mes de edad acude a la emergencia, traído por sus padres, quienes refieren que aproximadamente hace 2 días inicia con fiebre cuantificada de 38.8ºC la cual cede parcialmente con paracetamol. 3 horas antes del ingreso continua con fiebre y se agrega irritabilidad.

Funciones biológicas: estado de ánimo irritable, apetito reducido.

Antecedentes:

- Crecimiento y desarrollo: no intercurrencias en la gestación. Natales parto eutócico a término, PN 3220, llanto al nacer, no complicaciones en el parto. Vacunas BCG y hepatitis B.
- Patológicos: niega RAMS, hospitalizaciones, cirugías previas.
- Familiares: madre con infección urinaria en el 3er trimestre de gestación.

Exploración física:

FC:108lpm	FR:25rpm	SatO2:96%	T°:37.8°C
Peso:5kg	Talla:53cm		

- Piel y mucosa: T/H/E llenado capilar <2”. Mucosa oral húmeda.
- TyP: no asimetrías, deformidades o retracciones, expansión torácica y sonoridad conservada, MV pasa bien AHT, no sonidos agregados.
- CV: sonidos cardiacos de buena intensidad y ritmo, no se detectan soplos.
- Abdomen: RHA+, B/D, no distendido, no doloroso.

4.27.2 Diagnostico diferencial y plan de trabajo

- Diagnostico diferencial:
  - Síndrome febril
    - d/c infección urinaria
    - d/c malformación de vías urinarias
- Plan de trabajo:
  - Laboratorios: PCR, hemograma, procalcitonina, examen de orina y urocultivo
  - Imagen: ecografía de vías urinarias

4.27.3 Resultados de exámenes

Tabla 27. Resultados de exámenes del caso Nº27

Resultados de laboratorios

Laboratorios	**Resultados**
Hemograma	
Hemoglobina	10.70 g/dl
Hematocrito	30.7%

Glóbulos blancos	$13.44x10^3$/ul
Abastonados	0%
Segmentados	58%
Eosinófilos	0%
Basófilos	1%
Monocitos	10%
Linfocitos	31%
Plaquetas	$191x10^3$/ul
Examen de orina	
Color	Amarillo
Aspecto	Ligero turbio
pH	6.0
Densidad	1.005
Albúmina	1+
Glucosa	Negativo
Cuerpos cetónicos	Negativo
Urobilinogeno	Negativo
Bilirrubina	Negativo
Hemoglobina	1+
Nitritos	Negativo
Esterasa leucocitaria	3+
Celulas epiteliales	0-1 x C
Leucocitos	50-100 x C
Hematíes	1-4 x C
Urocultivo	Klebsiella pneumoniae BLEE
Sensible	Amikacina
	Ertapenem
	Levofloxacina
	Meropenem
Resistente	Piperacilina/Tazobactam
	Amoxicilina/Ac. Clavulanico
	Cefaclor
	Cefazolina
	Ceftazidima
	Ceftriaxona
	Cefuroxima
	Ciprofloxacino
	Gentamicina
	Norfloxacina
	Trimetropina/Sulfametoxazol
Bioquímica	
PCR	125.56 mg/dL
Procalcitonina	0.213 ng/dl

Ecografía de vías urinarias: ambos riñones de morfología y localización habitual, parénquima homogéneo, sin lesiones focales. Seno renal sin dilatación del sistema colector,

no se aprecian cálculos. Riñón derecho mide 48 x 25 mm. Parénquima: 11 mm. Riñón izquierdo mide 51 x 23 mm. Parénquima: 11 mm. Vejiga mediana distensión de paredes regulares y delgadas sin lesiones endoluminales. Volumen pre micciona 33 cc. Fosas iliacas libres. No se evidenció líquido libre en cavidad pélvica. Ecografía de vías urinas sin alteración.

- **Interpretación:** se observa en el hemograma una anemia leve y leucocitosis, además el valor del PCR esta elevado lo cual nos puede orientar a una infección. En el examen de orina se evidencia esterasa leucocitaria 3+ y piuria que nos orienta a una infección e inflamación. En el urocultivo se evidencia la presencia de la bacteria Klebsiella BLEE que se relaciona con los exámenes de laboratorio. En la ecografía no se observa ninguna alteración.

4.27.4 Diagnósticos del paciente

- Síndrome febril
    - Infección urinaria por Klebsiella BLEE
- Anemia leve
- Diagnostico nutricional
    - Eutrófico

4.27.5 Tratamiento

- Farmacológico:
    - Lactancia materna
    - Vía salinizada
    - Amikacina 75 mg c/24 horas EV
    - Paracetamol 100mg/ml 15 gotas PRN Tº ≥ 38º
    - CFV + OSA
- No farmacológico:
    - Medios físicos condicional a fiebre

4.27.6 Seguimiento

Paciente hospitalizado, se le realiza interconsulta con cardiología por la evidencia del soplo, se le realiza una ecocardiografía Doppler a color (Imagen 13) que reporta situs solitus, levocardia, estenosis de rama pulmonar izquierda de grado leve, gradiente máxima de 16 mmHg, función sistólica biventricular conservada y no signos de hipertensión pulmonar.

Evolución favorablemente y completa los días de antibiótico en la clínica. Se va de alta y se le indica cita por consultorio de pediatría y cardiología a los 7 días.

4.27.7 Evaluación crítica y reflexiones

Los síntomas en una infección del tracto urinario en niños y lactantes suelen ser inespecíficos, así mismo, estas pueden tener consecuencias para su salud a largo plazo (48). Es esencial tratar las infecciones en niños y lactantes para así evitar complicaciones importantes como sepsis o daño renal, por ello se suele realizar una evaluación meticulosa con exámenes de laboratorio e imágenes (49). Asimismo, el tratamiento aborda la prevención como una buena higiene, adecuado consumo de líquidos y evitar retener la micción, por ello es importante vigilar los síntomas, hacer un diagnóstico rápido y tratamiento cuando lo requiera.

4.28 Caso 28 - bronquiolitis

4.28.1 Relato y exploración fisica

TE: cuatro días

FI:: progresivo

Curso: agudo

Síntomas: taquipnea y congestión nasal

Paciente de sexo masculino de 20 días de nacido, es traído por su madre a la emergencia por respiración rápida y tupidez nasal. Madre refiere que en casa familiares están con gripe. Niega fiebre y dificultad respiratoria.

Funciones biológicas: apetito y sed disminuida.

Antecedentes:

- Crecimiento y desarrollo: prenatales 6 CPN, no intercurrencias en la gestación. Natales parto eutócico a término, PN 3300, llanto al nacer, no complicaciones durante el parto. Vacunas para edad completas
- Patológicos: niega RAMS, hospitalizaciones, cirugías previas.
- Familiares: niega antecedentes

Exploración física:

FC:100lpm FR:55rpm SatO2:98% T°:37.3°C
Peso:3.9kg

- Piel y mucosa: T/H/E, llenado capilar <2”. No palidez, cianosis o ictericia.
- TyP: no asimetrías, deformidades o retracciones, expansión torácica y sonoridad conservada, MV pasa bien AHT, no sonidos agregados.
- CV: sonidos cardiacos de buena intensidad y ritmo, no se detectan soplos.
- Abdomen: RHA(+), B/D, no doloroso a la palpación superficial y profunda.
- SNC: reactivo estímulos. No focalización.

4.28.2 Diagnostico diferencial y plan de trabajo

- **Diagnostico diferencial:**
  - Síndrome obstructivo bronquial agudo
    - Bronquiolitis
    - d/c neumonía
  - Diagnostico nutricional
    - Eutrófico
- **Plan de trabajo:**
  - Laboratorios: hemograma, PCR, procalcitonina, prueba COVID y panel respiratorio
  - Imagen: radiografía de tórax

4.28.3 Resultados de exámenes

Tabla 28. Resultados de exámenes del caso Nº28

Resultados de laboratorios

Laboratorios	**Resultados**
Hemograma	
Hemoglobina	13.40 g/dl
Hematocrito	36.5%
Glóbulos blancos	$8.82x10^3$/ul
Abastonados	0%
Segmentados	25%
Eosinófilos	0%
Basófilos	7%
Monocitos	10%
Linfocitos	58%
Plaquetas	$283x10^3$/ul
Bioquímica	

PCR	0.60 mg/L
Procalcitonina	0.080
Prueba COVID	Negativo
Prueba viral	
Adenovirus	Negativo
Influenza A	Negativo
Influenza B	Negativo
Parainfluenza tipo 1	Negativo
Parainfluenza tipo 2	Negativo
Parainfluenza tipo 3	Negativo
VSR	Positivo
Metapneumovirus	Negativo

Radiografía de tórax: Estudio radiográfico de tórax dentro de los limites normales. (Imagen 14)

- **Interpretación:** se observa eosinofilia en el hemograma, sin alteración de otro patrón. Sin embargo, el panel respiratorio muestra positivo para virus sincicial respiratorio (VSR). Además, el examen de radiografía sale sin alteración por lo cual se descarta el diagnostico de neumonía.

4.28.4 Diagnósticos del paciente

- Bronquiolitis por VSR

4.28.5 Tratamiento

- Farmacológico:
  - Lactancia materna
  - Nebulización con 5cc de suero fisiológico c/3horas
  - Paracetamol 40 mg VO condicional a fiebre
  - CFV + BHE
- No farmacológico:
  - Aspiración de secreción nasal condicional

4.28.6 Seguimiento

Madre solicita el alta voluntaria, sin embargo, horas después acude nuevamente a la emergencia por taquipnea. Paciente pasa a hospitalización para manejo en neonatología. Se mantiene 5 días en hospitalización en incubación para confort térmico y aislamiento, lactancia materna cada 3 horas, nebulización con hipersodio 3cc c/6h, panadol 7 gotas PRN según fiebre/malestar, suero fisiológico aplicación de 4 gotas en cada fosa nasal c/4 horas y

limpieza. Con evolución favorable, hemodinámicamente estable, paciente sale de alta con indicaciones de lactancia materna y observación de signos de alarma. Las medidas no farmacológicos fueron mantener la lactancia materna y lavado de manos continuo para toda la familia.

4.28.7 Reflexión

Según la Guía de Práctica clínica para bronquiolitis para el manejo, los exámenes de laboratorio se acoplan según la clínica y gravedad (50). Al solicitar los exámenes complementarios no es para obtener el diagnóstico de la bronquiolitis, ya que para esta patología es hace el diagnóstico basado en la clínica (51). Sin embargo, los médicos solicitan pruebas complementarias como la radiografía o exámenes de laboratorio para verificar que el paciente no este con una patología sobreagregada a pesar de que el paciente se encuentre estable. De este caso aprendí que si se tiene los medios necesarios se puede realizar exámenes para poder oriéntanos el causante de la enfermedad, en este caso se solicitó un hemograma y panel viral, por otro lado, también verificar si es que hay una infección sobreagregada y no se debe esperar a que el paciente se complique.

4.29 Caso 29 - crisis asmática

4.29.1 Relato y exploración fisica

TE: tres días

FI:: progresivo

Curso: agudo

Síntomas: tos seca, fiebre y disnea

Paciente de sexo masculino de 11 años, procedente del distrito de San Isidro, es traído a la emergencia por su madre quien refiere tos seca desde hace 3 días que se vuelto más exigente. Hace 2 días fue tratado por teleconsulta en donde le recetaron paracetamol + dextrometorfano, sin embargo, las molestias persisten. 1 día previo del ingreso presento fiebre de 38ºC. Dos horas antes del ingreso refiere sensación de falta de aire por lo que solicitan una ambulancia y se evidencia saturación de 88% por lo que se decide traerlo por emergencia.

Funciones biológicas: apetito reducido.

Antecedentes:

- Crecimiento y desarrollo: prenatales 8 CPN, no intercurrencias en la gestación. Natales parto eutócico a término, PN 3820, llanto al nacer, no complicaciones en el parto. Vacunas completas para edad.
- Patológicos: 3 hospitalizaciones previas por neumonía viral.
- Familiares: niega antecedentes.

Exploración fisica:

FC:115lpm FR:32rpm SatO2:87% T°:37.8°C
Peso:28kg

- Piel y mucosa: palidez +/+++, T/H/E, llenado capilar <2”, mucosa oral hidratada.
- TyP: no asimetrías, deformidades o retracciones, expansión torácica y sonoridad disminuida, MV pasa bien AHT, sibilantes difusos.
- CV: sonidos cardiacos de buena intensidad y ritmo, no se detectan soplos.
- Abdomen: RHA+, no distendido, B/D, no doloroso a la palpación.
- SNC: LOTEP, Glasgow: 15/15, no focalización.

4.29.2 Diagnostico diferencial y plan de trabajo

- **Diagnostico diferencial:**
  - Síndrome febril
  - Síndrome obstructivo bronquial agudo
    - Crisis asmática
    - d/c neumonía viral vs bacteriana
  - Diagnostico nutricional
    - Eutrófico
- **Plan de trabajo:**
  - Laboratorios: panel respiratorio viral, hemograma, procalcitonina y PCR.
  - Imagen: radiografía de tórax

4.29.3 Resultados de exámenes

Tabla 29. Resultados de exámenes del caso Nº29

Resultados de laboratorios

Laboratorios	**Resultados**

Hemograma	
Hemoglobina	14.40 g/dl
Hematocrito	40.1 %
Glóbulos blancos	$4.94x10^6$/ul
Globulos rojos	$9.38x10^3$/ul
Abastonados	2 %
Segmentados	63 %
Eosinófilos	5 %
Basófilos	0 %
Monocitos	8 %
Linfocitos	22 %
Constantes corpusculares	
MCV	81.2fL
MCH	29.1pg
MCHC	35.9 g/dl
RDW_CV	12.4%
Plaquetas	$222x10^3$/ul
Volumen medio plaquetario	10.3 fL
Bioquímica	
PCR	4.55 mg/L
Procalcitonina	0.084
Panel viral	
Adenovirus	Negativo
Influenza A	Positivo
VSR	Negativo
Metapneumovirus	Negativo
Parainfluenza tipo 1	Negativo
Parainfluenza tipo 2	Negativo
Parainfluenza tipo 3	Negativo

Radiografía de tórax: incremento en la trama broncovascular. (Imagen 15)

- **Interpretación:** se evidencia eosinofilia, sin otra alteración resultante, lo cual puede estar relacionada a la crisis asmática. La proteína C reactiva o la procalcitonina dentro de rango, que orienta a que no haya un proceso infeccioso bacteriano relacionado. Sin embargo, el panel respiratorio da de resultado influenza A lo cual puede haber exacerbado la crisis asmática. En la radiografía se evidencia el incremento en la trama bronvascular lo cual también va relacionado a la crisis asmática.

4.29.4 Diagnósticos del paciente

- Crisis asmática
- Infección respiratoria por Influenza A

4.29.5 Tratamiento:

- Farmacológico:
    - Dieta completa + líquidos a voluntad
    - NaCl 0.9% 1000 cc > 20cc/h EV
    - Metilprednisolona 28 mg c /6 horas EV
    - Metamizol 900 mg EV condicional T >38º
    - Nebulización con salbutamol 20 gotas + NaCl 0.9% c/2 horas
    - Bromuro de Ipatropio 20 mcg 4 puff c/4 horas
    - Apoyo oxigenatorio x CBN para saturación > 92%
    - CFV + BHE
- No farmacológico:
    - Fisioterapia respiratoria

4.29.6 Seguimiento

Paciente hospitalizado con CBN a 1 litro, hemodinámicamente estable con evolución favorable. Sale de alta a los 3 días saturando 95% y se le conversó con a la madre los señales de alerta (dificultad respiratoria, saturación < 92%, sibilantes, estado mental alterado) para que acuda a la emergencia.

4.29.7 Reflexión

Una crisis asmática puede ser desencadenado por varios factores, por ello, es importante reconocer la gravedad de este. Asimismo, saber diagnosticar y tratar una crisis asmática en la emergencia, el cual debe realizarse una correcta evaluación respecto a la gravedad y para ello se suele utilizar el Pulmonary Score que evalúa la frecuencia respiratoria por edades, sibilancias y uso de músculos accesorios (52). También, no dejar de lado la anamnesis para identificar los factores de riesgo y posibles desencadenantes (53). Aprendí con este caso clínico la importancia de actuar rápido ante una emergencia y saber cómo manejarlo para que el paciente se recupere de manera favorable.

4.30 Caso 30 - resfrió común

4.30.1 Relato y exploración física

TE: dos días

FI: súbito

Curso: agudo

Síntomas: tos, rinorrea, taquipnea y SAT

Paciente de sexo masculino de 6 meses, procedente de San Isidro, es traído por su madre a la emergencia porque hace 2 días presenta tos, rinorrea y agitación respiratoria. Madre refiere que en la noche tuvo sensación de alza térmica. Niega síntomas digestivos o dolor.

Funciones biológicas: sed y sueño reducido, estado de ánimo irritable.

Antecedentes:

- Crecimiento y desarrollo: prenatales 7 CPN, no intercurrencias en la gestación. Natales parto por cesárea a término, PN 3450, llanto al nacer, no complicaciones durante el parto. Carné de vacunas para la edad completo.
- Patológicos: niega RAMS, hospitalizaciones, cirugías previas.
- Familiares: niega antecedentes.

Exploración fisica:

FC:104lpm FR:20rpm SatO2:96% T°:36.8°C
Peso:13kg

- Piel y mucosa: T/H/E, llenado capilar <2”.
- Orofaringe: congestiva, eritematosa, no exudados.
- TyP: no asimetrías, deformidades o retracciones, expansión torácica y sonoridad conservada, MV pasa bien AHT, no sonidos agregados.
- CV: sonidos cardiacos de buena intensidad y ritmo, no se detectan soplos.
- Abdomen: RHA+, no distendido, B/D, no doloroso a la palpación.
- SNC: despierto, activo, no signos meníngeos o focalización, pupilas isocóricas y fotoreactivas.

4.30.2 Diagnostico diferencial y plan de trabajo

- **Diagnostico diferencial:**
  - Resfrió común (rinofaringitis aguda)
- **Plan de trabajo:**
  - Analgésicos
  - Antihistamínicos

4.30.3 Resultados e interpretación de exámenes auxiliares

- No se solicitó exámenes auxiliares

4.30.4 Diagnósticos del paciente

- Resfrió común

4.30.5 Tratamiento

- Farmacológico:
    - Paracetamol 15 gotas VO cada 8 horas por 3 días
    - Clorfenamina 10 gotas VO cada 12 horas por 5 días
- No farmacológico:
    - Hidratación
    - Evitar factor precipitantes como humo u olores irritantes
    - Vigilancia de signos de alarma

4.30.6 Seguimiento

Se le informa al familiar sobre los signos de alarma para que acuda nuevamente a la emergencia (dificultad respiratoria, fiebre que no cede con medicación, dolor de garganta persistente, cambio de coloración en la secreción nasal), higiene nasal, hidratación, así mismo, pasar a control en 5 días.

4.30.7 Reflexión

El resfrió común es de etiología viral y de fácil contagio, asimismo, el manejo debe ser con medidas sintomáticas y sin uso de antibióticos. Sin embargo, existe una sobremedicación innecesaria con descongestionantes, mucolíticos o antihistamínicos que no muestra ningún beneficio o mejoría para la enfermedad (54). En la emergencia de pediatría varía el manejo para esta patología, ya sea, según la sintomatología que puede presentarse en el momento o la preocupación del familiar. Por ello, es importante evaluar la severidad de la enfermedad y hacer una uso racional de la medicación. Además, en la emergencia pediátrica el resfrió común es la patología que más se observa, con este caso aprendí que varía el manejo que los médicos pueden tener dependiendo de los síntomas clínicos que tenga en el momento.

5 CONCLUSIÓN

El internado médico representa el último año de estudios de los estudiantes de la carrera de medicina humana. Este periodo de practica pre-profesionales permiten al futuro médico adquirir conocimientos y desarrollar habilidades que complementan los componentes teóricos y prácticos aprendidos durante los años de carrera.

En mi experiencia personal tuve la oportunidad de llevar el internado médico en los sectores público y privado del sistema de salud. Los 2 primeros meses en el HSJL y los otros 8 meses en la Clínica Sanna San Borja.

El inicio de mi internado se desarrolló en las áreas de emergencia y hospitalización del servicio de medicina interna en el Hospital San Juan de Lurigancho. Durante este periodo consolide mis conocimientos sobre el manejo y tratamiento sobre patologías frecuentes aprendidas en los años de carrera como diabetes y sus complicaciones, pancreatitis aguda, neumonía extra e intrahospitalaria, tuberculosis, VIH y patología menos frecuentes como síndrome antifosfolípido, linfagioleiomiomatosis, síndrome de DRESS, entre otros. Asimismo, realice procedimientos como limpieza quirúrgica de pie diabéticos, recolección de muestras para AGAs, curación de heridas y lesiones por presión. La obtención de estos conocimientos y el desarrollo de estas competencias son de importancia para mi desempeño profesional como médico general y permitirá ponerlo en práctica para el SERUMS.

Además, esta rotación me permitió comprender la importancia de la atención integral y multidisciplinaria, la prevención y promoción de la salud, componentes importantes dentro de la estrategia sanitaria nacional para reducir el riesgo de las enfermedades crónicas y sus complicaciones. De igual forma comprendí lo relevante que es establecer una adecuada relación médico-paciente basada en la empatía, comunicación asertiva y la ética profesional ya que garantizan una atención de calidad. A pesar del poco tiempo en el hospital pude compartir momentos y experiencias con diferentes compañeros internos de otras universidades con quienes entendí la importancia de establecer buenas relaciones para lograr un trabajo en equipo eficiente.

Los siguientes 8 meses de mi internado médico lo llevé en la Clínica Sanna San Borja donde pude rotar por los servicios de medicina interna, ginecología y obstetricia, pediatría y cirugía. Esta sede me permitió tener una relación más estrecha con los médicos y los pacientes debido

a que éramos 2 internos por rotación, lo que permitió que la enseñanza por parte de los docentes sea más directa y personalizada.

En la rotación de cirugía pude reforzar mis conocimientos sobre el diagnóstico y tratamiento sobre patología clásicas como apendicitis aguda, hernias, colecistitis, diverticulitis o algunas más complejas como cáncer de colon o páncreas. Pude desarrollar mis habilidades en realizar suturas y participar en sala de operaciones como segundo o tercer asistente en cirugías electivas y de emergencia. En la rotación de medicina el área de mayor aprendizaje para mi fue la emergencia ya que pude examinar y conversar con los pacientes acerca de su enfermedad, además de poner en práctica todo lo aprendido en la anterior sede. Durante la rotación de ginecología y obstetricia pude realizar mis primeras atenciones de partos eutócicos en el centro obstétrico, además tuve un mayor desempeño en sala de operaciones, participando en cesáreas, histerectomías, polipectomías, legrados y otros procedimientos. En los últimos meses roté por las áreas de neonatología y pediatría en las cuales pude participar de la atención inmediata del recién nacido, realizar el seguimiento de los pacientes en el alojamiento conjunto y observar pacientes en UCI pediatría y neonatal. Además, en el área de emergencia pediátrica consolide mis conocimientos sobre el diagnóstico y tratamiento de patología comunes como rinofaringitis, bronquiolitis, herpangina, neumonía y crisis asmática.

Durante mi internado pude experimentar el desarrollo de la actividad medica en instituciones de ambos sectores del sistema de salud y evidenciar las desigualdades que existen entre ambas. Puedo corroborar que el internado medico es un periodo donde enfrentamos desafíos y adquirimos aprendizajes relevantes dentro de la formación profesional de un médico, ya que, todas estas experiencias me permitieron no solo mejorar mi desarrollo como futuro profesional médico, si no también influenciaron positivamente en mi desarrollo personal. Finalmente agradezco a los médicos y cointernos de ambas sedes que me acompañaron durante estos 10 meses de internado médico.

6 BIBLIOGRAFÍA

(1) Cabezas C, Fiestas V, García-Mendoza M, Palomino M, Mamani E, Donaires F. Dengue en el Perú: a un cuarto de siglo de su reemergencia. Rev. perú. med. exp. salud publica [Internet]. 2015 [citado el 01 de marzo de 2024]; 32(1):146-156. Disponible en: http://www.scielo.org.pe/scielo.php?script=sci_arttext&pid=S1726-46342015000100021&lng=es.

(2) MINSA. Guía de Práctica Clínica para la Atención de Casos de Dengue en el Perú [Internet]. 2011 [citado el 01 de marzo de 2024]. Disponible en: http://bvs.minsa.gob.pe/local/MINSA/2366.pdf

(3) Ministerio de Salud. Centro Nacional de Epidemiologia, Prevención y Control de Enfermedades [Internet]. 2023 [citado el 01 de marzo de 2024]. Disponible en: https://www.dge.gob.pe/portal/docs/vigilancia/sala/2023/SE19/loxoscelismo.pdf

(4) García-Revilla Omar V., Correa-López Lucy E., Rubio-Ramos Richard I., Loo-Valverde Maria. Comparación de las escalas APACHE II Y BISAP en el pronóstico de pancreatitis aguda en un hospital del Perú. Rev. Fac. Med. Hum. [Internet]. 2020 [citado el 11 de febrero de 2024]; 20(4):574-580. Disponible en: http://www.scielo.org.pe/scielo.php?script=sci_arttext&pid=S2308-05312020000400574&lng=es. http://dx.doi.org/10.25176/rfmh.v20i4.2873.

(5) Rodríguez Alonso D, Chávez Fredix, M Rodríguez Díaz Da, Polo López T, Rivera Begazo A, Guzmán Yparraguirre EM. Prevalencia moderada de pie en riesgo de ulceración en diabéticos tipo 2 según IGWDF en el contexto de la atención primaria. Horiz. Med. [Internet]. 2018 [citado el 03 de junio de 2023];18(4):9-18. Disponible en: http://dx.doi.org/10.24265/horizmed.2018.v18n4.0 2.

(6)González de la Torre He, Berenguer Pérez M, Mosquera Fernández A, Quintana Lorenzo ML, Sarabia Lavín R, Verdú Soriano J. Clasificaciones de lesiones en pie diabético II. El problema permanece. Gerokomos [Internet]. 2018 [citado el 04 de junio de 2023];29(4): 197-209. Disponible en: http://scielo.isciii.es/scielo.php?script=sci_arttext&pid=S1134-928X2018000400197&lng=es.

(7)Reynoso-Vázquez J, Hernández-Rivero E, Martínez-Villamil M, Zamudio-López JL, Islas-Vega I, Pelcastre-Neri A, Garnica-Guerrero B, Ruvalcaba-Ledezma JC. (2020). La

atención en casa: El apoyo familiar en el control glicémico en pacientes con diabetes mellitus tipo 2. Hosp Domic. 2020 [citado el 04 de junio de 2023];4(4):199-207. Disponible en: 2020.https://dx.doi.org/10.22585/hospdomic.v4i4.118

(8) Ginès P, Krag A, Abraldes JG, Solà E, Fabrellas N, Kamath PS. Liver cirrhosis. Lancet [Internet]. 2021 [citado el 04 de junio de 2023];398(10308):1359–1376. Disponible en: https://doi.org/10.1016/S0140-6736(21)01374-X

(9) Hernández-Navarrete MJ, Celorrio-Pascual JM, Lapresta Moros C, Solano Bernad VM. Fundamentos de antisepsia, desinfección y esterilización. Enferm Infecc Microbiol Clin [Internet]. 2014 [citado el 9 de marzo de 2024];32(10):681–8. Disponible en: https://www.elsevier.es/es-revista-enfermedades-infecciosas-microbiologia- clinica-28-articulo-fundamentos-antisepsia-desinfeccion-esterilizacion- S0213005X14001839

(10) Álvarez CA, Guevara CE, Valderrama SL, Sefair CF, Cortes JA, Jiménez MF, et al. Recomendaciones prácticas para la antisepsia de la piel del paciente antes de cirugía. Infectio [Internet]. 2017 [citado el 06 de julio de 2023];21(3). Disponible en: http://www.scielo.org.co/pdf/inf/v21n3/0123-9392-inf-21-03-00182.pdf

(11) Álvarez B, Santander B, Waissbluth , Palma R. Experiencia clínica y manejo de los abscesos periamigdalinos en el Complejo Asistencial Dr. Sótero del Río. Rev. Otorrinolaringol. cir. Cabeza Cuello [Internet]. Marzo de 2019 [citado 01 de septiembre de 2023] ; 79(1): 59-66. Disponible en: http://www.scielo.cl/scielo.php?script=sci_arttext&pid=S0718-48162019000100059&lng=es. http://dx.doi.org/10.4067/S0718- 48162019000100059.

(12) Klug TE. Peritonsillar abscess: clinical aspects of microbiology, risk factors, and the association with parapharyngeal abscess. Dan Med J [Internet]. 2017 [citado el 01 de septiembre de 2023];64(3):B5333.

(13) Díaz-Cuéllar S, Yokoyama-Rebollar E, Del Castillo-Ruiz V. Genómica del síndrome de Down. Acta pediátrica de México [Internet], 2016 [citado 01 de septiembre de 2023];37(5):289-296. Disponible en: http://www.scielo.org.mx/scielo.php?script=sci_arttext&pid=S0186-23912016000500289&lng=es&tlng=es.

(14) Hermida Pérez JA, Hernández Guerra JS. Neumonía adquirida en la comunidad en pacientes adultos con síndrome de Down. Presentación de tres casos clínicos y revisión de la literatura [Community-acquired pneumonia in adults with Down syndrome. Three clinical cases and a review of the literature]. Rev Med Int Sobre Síndr Down [Internet]. 2010 [citado 01 de septiembre de 2023];14(2):25–30. Disponible en: https://www.ncbi.nlm.nih.gov/pmc/articles/PMC7147898/

(15) MINSA. Guía de práctica clínica de Epilepsia [Internet]. 2023 [citado 01 de septiembre de 2023]. Disponible en: http://bvs.minsa.gob.pe/local/MINSA/3392.pdf

(16) Mentrasti G, Scortichini L, Torniai M, Giampieri R, Morgese F, Rinaldi S, Berardi R. Syndrome of Inappropriate Antidiuretic Hormone Secretion (SIADH): Optimal Management. Ther Clin Risk Manag [Internet]. 2020 [citado el 05 de septiembre de 2023];16:663-672. Disponible en: https://pubmed.ncbi.nlm.nih.gov/32801723/

(17) León-Amenero D, Huarcaya-Victoria J. El duelo y cómo dar malas noticias en medicina. An Fac Med [Internet]. 2019 [citado el 30 de septiembre de 2023]; 80(1): 86-91. Disponible en: http://www.scielo.org.pe/scielo.php?script=sci_arttext&pid=S1025-55832019000100016

(18) Alvarado-Guevara AT, Flores-Sandí G. Errores médicos. Acta Med costarric [Internet]. 2009 [citado el 30 de septiembre de 2023];51(1). Disponible en: https://www.scielo.sa.cr/pdf/amc/v51n1/3941.pdf

(19) Loreto Cid JM. Cefaleas, evaluación y manejo inicial. Rev médica Clín Las Condes [Internet]. 2014 [citado el 30 de septiembre de 2023];25(4):651–7. Disponible en: https://www.elsevier.es/es-revista-revista-medica-clinica-las-condes-202-articulo-cefaleas-evaluacion-manejo-inicial-S0716864014700860

(20) Pledger G, Stringer MD. Childhood deaths from acute apendicitis in England and Wales 1963-97: observational population based study. BMJ [Internet]. 2001 [citado el 30 de septiembre];323(7310):430-431. Disponible en: https://doi.org/10.1136/bmj.323.7310.430

(21) Bolívar-Rodríguez MA, Osuna-Wong BA, Calderón-Alvarado AB, Matus-Rojas J, Dehesa-López E, de Jesús Peraza-Garay F. Análisis comparativo de escalas diagnósticas de apendicitis aguda: Alvarado, RIPASA y AIR. Cir Cir [Internet]. 2019 [citado el 12 de enero

de 2024];86(2). Disponible en: https://www.medigraphic.com/pdfs/circir/cc-2018/cc182i.pdf

(22) Díaz-Barrientos CZ, Aquino-González A, Heredia-Montaño M, Navarro-Tovar F, Pineda-Espinosa MA, Espinosa de Santillana IA. Escala RIPASA para el diagnóstico de apendicitis aguda: comparación con la escala de Alvarado modificada. Rev Gastroenterol Mex [Internet]. 2018 [citado el 12 de enero de 2024];83(2):112–6. Disponible en: http://dx.doi.org/10.1016/j.rgmx.2017.06.002

(23) Agurto-Jara E, Espinoza-Cardich C, Dámaso-Mata B, Arteaga-Livias K, Panduro-Correa V. Estado nutricional, actividad física y consumo de comida chatarra asociados a colelitiasis en huánuco. Estudio de casos y controles. Rev Cirugia [Internet]. 2020 [citado el 15 de enero de 2024];72(6):535–41. Disponible en: https://www.scielo.cl/scielo.php?pid=S2452-45492020000600535&script=sci_arttext_plus&tlng=es

(24) López Serrano A. Factores de riesgo y diagnóstico temprano del cáncer de páncreas. Gastroenterol Hepatol [Internet]. 2010 [citado el 15 de enero de 2024] ;33(5):382–90. Disponible en: https://www.elsevier.es/es-revista-gastroenterologia-hepatologia-14-articulo-factores-riesgo-diagnostico-temprano- del-S0210570509005317

(25) López-Plaza B, Loria-Kohen V, González-Rodríguez LG, Fernández-Cruz E. Diet and lifestyle in cancer prevention. Nutr Hosp [Internet]. 2022 [citado el 3 de julio de 2023];39(Spec3):74–7. Disponible en: http://scielo.isciii.es/scielo.php?script=sci_arttext&pid=S0212- 16112022000700017

(26) Domínguez González EJ. Factores predictivos de mortalidad en la oclusión intestinal por bridas. Rev Repert Med Cir [Internet]. 2016 [citado el 3 de julio de 2023];25(3):163–7. Disponible en: https://www.elsevier.es/es-revista-repertorio-medicina-cirugia-263-articulo-factores-predictivos-mortalidad-oclusion-intestinal-S0121737216300541

(27) Rodríguez HAC, Carr AB, Pérez RF. Abdomen agudo quirúrgico en el paciente geriátrico. Rev Cuba Cir [Internet]. 2020 [citado el 3 de julio de 2023];59(4). Disponible en: https://revcirugia.sld.cu/index.php/cir/article/view/923/543

(28) Esquena S, Millán F, Sánchez FM, Rousaud F, Marchant F, Villavicencio H. Cólico renal: revisión de la literatura y evidencia científica. Actas Urol Esp 2006; 30: 268-280

(29) García-Perdomo HA, Solarte PB, España PP. Fisiopatología asociada a la formación de cálculos en la vía urinaria. Rev Urol Colomb / Colomb Urol J [Internet]. 2016 [citado el 15 de enero de 2024];25(2):109–17. Disponible en: http://dx.doi.org/10.1016/j.uroco.2015.12.012

(30) Rando A. Trabajo en equipo: ¿Es posible formar equipos médicos expertos a partir de profesionales expertos?. Rev Med Urug [Internet] . 2016 [citado el 31 de julio de 2023] ;32(1):59-67. Disponible en: http://www.scielo.edu.uy/scielo.php?script=sci_arttext&pid=S1688-03902016000100008&lng=es&tlng=es.

(31) Rodríguez WFL, Secín DR, Ramírez AJL. El trabajo en equipo como parte de un sistema de salud. Acta Med [Internet]. 2021 [citado el 31 de julio de 2023];19(4):477-479. Disponible en: https://www.scielo.org.mx/scielo.php?script=sci_arttext&pid=S1870-72032021000400477

(32) Shaukat A, Kahi CJ, Burke CA, Rabeneck L, Sauer BG, Rex DK. Pautas clínicas de ACG: Detección de cáncer colorrectal 2021. Am J Gastroenterol [Internet]. 2021 [citado el 31 de julio de 2023];116(3):458–79. Disponible en: https://journals.lww.com/ajg/Fulltext/2021/03000/ACG_Clinical_Guidelines__Colorrectal_Cancer.14.aspx

(33) Rosas RM. Hiperplasia benigna de próstata. Offfarm [Internet]. 2006 [citado el 31 de julio de 2023];25(8):102–8. Disponible en: https://www.elsevier.es/es-revista- offarm-4-articulo-hiperplasia-benigna-prostata-13094133

(34) Lozano JA. Diagnóstico y tratamiento de la hiperplasia benigna de próstata. Offarm [Internet]. 2003 [citado el 31 de julio de 2023];22(5):90–8. Disponible en: https://www.elsevier.es/es-revista-offarm-4-articulo-diagnostico-tratamiento- hiperplasia-benigna-prostata-13047749

(35) MINSA. Información y orientación en el control prenatal [Internet]. 2000 [citado el 31 de julio de 2023]. Disponible en: https://bvs.minsa.gob.pe/local/MINSA/1315_P-2000251-2.pdf

(36) Méndez A, Morales E, Chanduví W, Arango-Ochante PM. Asociación entre el control prenatal y las complicaciones obstétricas maternas periparto y postparto. ENDES 2017 al

2019. Rev Fac Med Humana [Internet]. 2016 [citado el 31 de julio de 2023] ;21(4):758-769. Disponible en: https://dx.doi.org/10.25176/rfmh.v21i4.3924

(37) Lombardía J. Emesis e hiperémesis gravídica [Internet]. España. 2003 [citado el 22 de diciembre de 2023];29(8):411-4. Disponible en: https://www.elsevier.es/es-revista-medicina-familia-semergen-40- pdf-S1138359303742208

(38) Keng MM. Hiperemesis gravídica: abordaje y opciones terapéuticas. Rev Med Sinergia [Internet]. 2022 [citado el 22 de diciembre de 2023];7(4):782. Disponible en: https://revistamedicasinergia.com/index.php/rms/article/view/782/1485

(39) Cabrera E. Hiperemesis gravidica y peso del recién nacido. Rev Peru Investig Matern Perinat [Internet]. 2013 [citado el 22 de diciembre de 2023];2(1):34-8. Disponible en: https://investigacionmaternoperinatal.inmp.gob.pe/index.php/rpinmp/article/view /18

(40) Salazar J, Guevara D, Dominguez J. Causas más frecuentes de amenaza de parto prematuro en el Hospital Universitario. RECIAMUC [Internet]. 2021 [citado el 12 de enero del 2024];5(1):70-77. Disponible en: https://doi.org/10.26820/reciamuc/5.(1).ene.2021.70-77

(41) García E, Cárdenas L, Sandoval D, Mayorga H. Hiperplasia endometrial: Análisis de serie de casos diagnósticos en biopsia endometrial. Rev. chilena de obstetricia y ginecología [Internet]. 2010 [citado el 17 de febrero de 2024];75(3):146-152. Disponible en: https://dx.doi.org/10.4067/S0717-75262010000300002

(42) Yoshimoto N, Nishiyama T, Toyama T, et al. Genetic and environmental predictors, endogenous hormones and growth factors, and risk of estrogen receptor-positive breast cancer in Japanese women. Cancer Sci [Internet]. 2011 [citado el 17 de febrero de 2024];102(11):2065-2072. Disponible en: doi:10.1111/j.1349-7006.2011.02047.x

(43) Granda Y, Acuña M, Cabrera J. Reducción de peso corporal como prevención de la hiperplasia endometrial, Hospital Teofilo Davila Machala. Dom. Cien [Internet]. 2017 [citado el 17 de febrero de 2024];3(3): 200-220. Disponible en: https://dialnet.unirioja.es/servlet/articulo?codigo=6326649

(44) Santalla A, López-Criado MS, Ruiz MD, Fernández-Parra J, Gallo JL, Montoya F. Infección de la herida quirúrgica. Prevención y tratamiento. Clin Invest Ginecol Obstet [Internet]. 2007 [citado el 12 de diciembre de 2023];34(5):189–96. Disponible en:

https://www.elsevier.es/es-revista-clinica-e-investigacion- ginecologia-obstetricia-7-articulo-infeccion-herida-quirurgica-prevencion- tratamiento-13110137

(45) Gul F, Nazir M, Abbas K, Khan AA, Malick DS, Khan H, et al. Surgical safety checklist compliance: The clinical audit. Ann Med Surg (Lond) [Internet]. 2022 [citado el 12 de diciembre de 2023];81. Disponible en: http://dx.doi.org/10.1016/j.amsu.2022.104397

(46) Brahm Paulina, Valdés Verónica. Beneficios de la lactancia materna y riesgos de no amamantar. Rev. chil. pediatr. [Internet]. 2017 [citado el 24 de febrero de 2024]; 88(1): 07-14. Disponible en: http://www.scielo.cl/scielo.php?script=sci_arttext&pid=S0370-41062017000100001&lng=es. http://dx.doi.org/10.4067/S0370-41062017000100001

(47) MINSA. Guía técnica para la consejería en lactancia materna [Internet]. 2017 [citado el 24 de febrero de 2024]. Disponible en: http://bvs.minsa.gob.pe/local/MINSA/4173.pdf

(48) Arshad M, Seed PC. Urinary tract infections in the infant. Clin Perinatol [Internet]. 2015 [citado el 24 de febrero de 2024];42(1):17-28. Disponible en: doi: 10.1016/j.clp.2014.10.003.

(49) Robinson JL, Finlay JC, Lang ME, Bortolussi R; Canadian Paediatric Society, Infectious Diseases and Immunization Committee, Community Paediatrics Committee. Urinary tract infections in infants and children: Diagnosis and management. Paediatr Child Health [Internet]. 2014 [citado el 24 de febrero de 2024];19(6):315-25. Disponible en: https://pubmed.ncbi.nlm.nih.gov/25332662/

(50) MINSA. Guía de práctica clínica para diagnóstico y tratamiento de bronquiolitis en niños menores de dos años [Internet]. 2019 [citado el 24 de febrero de 2024]. Disponible en: https://bvs.minsa.gob.pe/local/MINSA/4930.pdf

(51) García García ML, Korta Murua J, Callejón Callejón A. Bronquiolitis aguda viral. Protoc diagn ter pediatr [Internet]. 2017 [citado el 24 de febrero de 2024];1:85-102. Disponible en: https://www.aeped.es/sites/default/files/documentos/06_bronquiolitis_aguda_vir al_0.pdf

(52) Corretger JM. Vacunaciones en el niño con síndrome de Down. Rev Pediatr Aten Primaria [Internet]. 2014 [citado el 24 de febrero de 2024];16(62):159-167. Disponible en: http://scielo.isciii.es/scielo.php?script=sci_arttext&pid=S1139-76322014000300010&lng=es. https://dx.doi.org/10.4321/S1139- 76322014000300010.

(53) Global Down Syndrome Foundation. Recursos sobre COVID-19 y el síndrome de Down [Internet]. 2021 [citado el 24 de febrero de 2024]. Disponible en: https://www.globaldownsyndrome.org/wp- contentx/uploads/2021/03/COVID-DS-RESOURCE-3.02.2021-Final-SPANISH.pdf

(54) Ibáñez A, Tobajas J, Villafranca S, Francés P El resfriado común: revisión de su manejo habitual en las consultas. Rev Clin Med Fam [Internet]. 2020 [citado el 12 de diciembre de 2023];13(3):240-240. Disponible en: http://scielo.isciii.es/scielo.php?script=sci_arttext&pid=S1699-695X2020000300240&lng=es. Epub 23-Nov-2020.

7 ANEXOS

Imagen 1. Lesión en pie derecho

Imagen 2. Radiografía de abdomen simple

Imagen 3. Ecografía abdominal de partes blandas

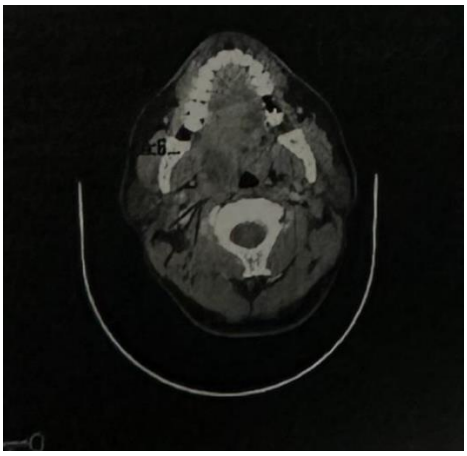

Imagen 4. Tomografía axial computarizada de cuello

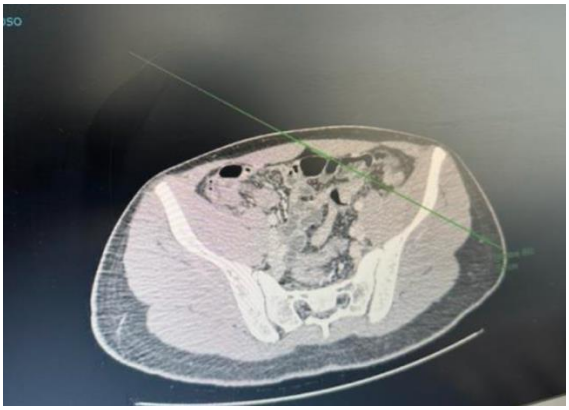

Imagen 5. Tomografía axial computarizada de abdomen completo

Imagen 6. Tomografía axial computarizada de abdomen con perforación de diverticulitis

Imagen 7. Pieza quirúrgica de colon con perforación

Imagen 8. Pieza quirúrgica de colon sigmoides con tumoración

Imagen 9. Ecografía transvaginal

Imagen 10. Ecografía transvaginal con hiperplasia endometrial

Imagen 11. Ecografía de partes blandas

Imagen 12. Ecografía de partes blandas



Imagen 13. Ecocardiografía Doppler

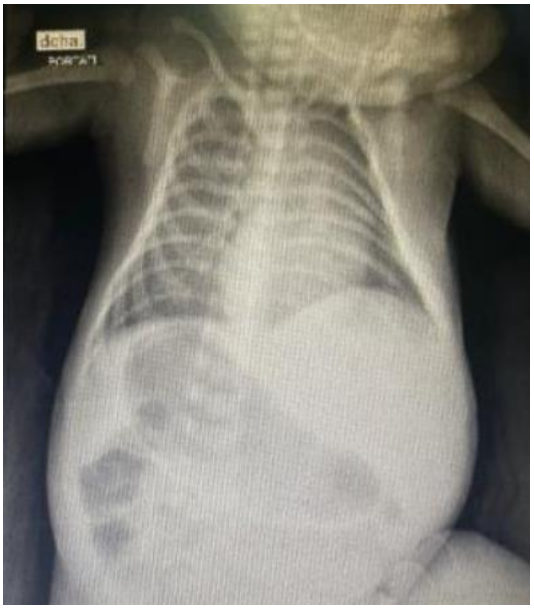

Imagen 14. Radiografía de tórax con diagnóstico de bronquiolitis

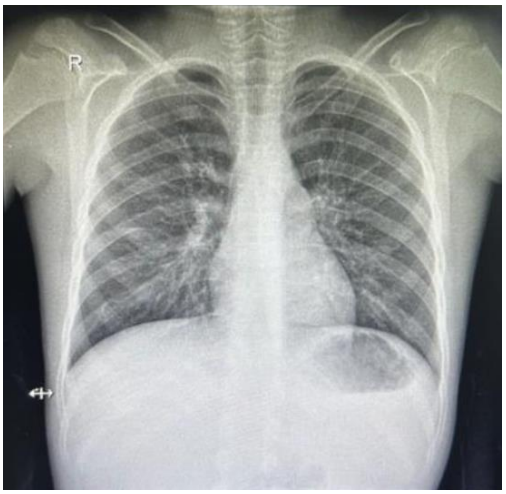

Imagen 15. Radiografía de tórax con diagnóstico de crisis asmática