



**UNIVERSIDAD PERUANA DE CIENCIAS APLICADAS**

**FACULTAD DE POSTGRADO**

**PROGRAMA ACADÉMICO DE SEGUNDA ESPECIALIDAD EN  
CIENCIAS DE LA SALUD**

**TRATAMIENTO ENDODÓNTICO NO QUIRÚRGICO DE UN SEGUNDO  
MOLAR SUPERIOR CON MORFOLOGÍA INUSUAL: REPORTE DE CASO**

**TRABAJO ACADÉMICO**

Para optar el título de especialista en Endodoncia

**AUTOR(ES)**

Munguia Osorio, Rosmery

0000 0002 5700 2782

**ASESOR(ES)**

Zevallos Quiroz, César André

0000 0003 3861 3630

**Lima, 19 de marzo de 2024**

## **Agradecimientos**

A mi familia y a mis padres por ayudarme a cumplir mis metas profesionales, a mis docentes de posgrado por motivarme a seguir investigando.

## Resumen

El tratamiento de endodoncia requiere un cuidadoso conocimiento de la morfología de la raíz y del canal radicular. La presencia de dos raíces palatinas en un segundo molar superior es inusual, es necesario conocer acerca de ésta variación anatómica y utilizar los exámenes auxiliares como la radiografía y tomografía computacional de haz cónico para planificar el abordaje del caso, además contar con equipos como el microscopio e instrumental necesarios para permitir un tratamiento endodóntico exitoso. Presentamos un reporte de un segundo molar superior con dos raíces palatinas.

**Palabras clave:** Tratamiento endodóntico; segundo molar superior; morfología del canal radicular; dos raíces palatinas; variación anatómica.

# **ENDODONTIC TREATMENT NO-SURGICAL OF A MAXILLARY SECOND MOLAR WITH UNUSUAL MORPHOLOGY: CASE REPORT**

## **Abstract**

The endodontic treatment requires a careful knowledge about the root canal morphology. The presence of two palatal roots in a maxillary second molar is unusual, is necessary to know this anatomical variations. The auxiliary exam such as digital radiography and cone beam computed tomography to plan the approach the case, in addition have equipment such as the microscope and necessary instruments will allow us a successful endodontic treatment. We present a report of maxillary second molar with two palatal roots.

**Keywords:** Endodontic treatment; maxillary second molar; root canal morphology; two palatal roots; anatomical variations.

# e202110796\_Munguia Osorio, Rosmery\_Tratamiento Endodóntico No Quirúrgico De Un Segundo Molar Superior Con Morfología Inusual: Reporte De Caso

## INFORME DE ORIGINALIDAD



## FUENTES PRIMARIAS

1	<a href="http://revistas.ucc.edu.co">revistas.ucc.edu.co</a> Fuente de Internet	2%
2	<a href="http://repositorio.usmp.edu.pe">repositorio.usmp.edu.pe</a> Fuente de Internet	2%
3	<a href="http://bdigital.uncu.edu.ar">bdigital.uncu.edu.ar</a> Fuente de Internet	2%
4	<a href="http://bmcoralhealth.biomedcentral.com">bmcoralhealth.biomedcentral.com</a> Fuente de Internet	1%
5	<a href="http://repositorioacademico.upc.edu.pe">repositorioacademico.upc.edu.pe</a> Fuente de Internet	1%

Excluir citas

Apagado

Exclude assignment  
template

Activo

Excluir bibliografía

Activo

Excluir coincidencias

< 20 words

## Tabla de contenido

<b>1. Introducción .....</b>	<b>1</b>
<b>2. Reporte de caso .....</b>	<b>3</b>
<b>3. Discusión.....</b>	<b>5</b>
<b>4. Conclusiones.....</b>	<b>7</b>
<b>5. Referencias .....</b>	<b>8</b>

## Lista de Figuras

<b>1. Figura 1: Radiografía inicial del diente 1.7.....</b>	<b>11</b>
<b>2. Figura 2: Tomografía de campo reducido del diente 1.7 .....</b>	<b>11</b>
<b>3. Figura 3: Radiografías del tratamiento endodóntico del diente 1.7.....</b>	<b>12</b>
<b>4. Figura 4: Radiografías de obturación del diente 1.7 .....</b>	<b>12</b>

## 1. Introducción

El tratamiento de canal tiene como objetivo la limpieza y conformación del sistema de canales radiculares, el conocimiento del sistema de canales y sus variaciones más frecuentes permitirán realizar tratamientos exitosos, la posibilidad de fracaso puede deberse a canales no tratados (1,2). El tratamiento de endodoncia requiere un cuidadoso conocimiento de la morfología de la raíz y del canal radicular (3). El sistema de canales radiculares sigue siendo estudiado debido a la gran variación anatómica que se pueda encontrar, los canales varían ampliamente en términos de morfología y anatomía, convirtiéndose en un desafío para el diagnóstico y tratamiento (1), se ha investigado la morfología de los molares superiores, debido a que tiene la mayor tasa de fracaso en la práctica clínica (3,4). Las variaciones anatómicas se pueden encontrar en cualquier diente y el segundo molar superior no es la excepción (1). Se debe tener conocimiento acerca de las variaciones en la morfología del canal radicular para incrementar la habilidad para encontrarlos (5).

El examen radiográfico, según Betancourt (2015), “representa una parte esencial en la práctica endodóntica actual, desde el diagnóstico y la planificación del tratamiento hasta controles postoperatorios y evaluación de los resultados del tratamiento”. La radiografía digital es la primera opción que nos ayuda en el diagnóstico, es una imagen bidimensional del diente que vamos a tratar (6).

Actualmente la tomografía computarizada de haz cónico muestra la reconstrucción tridimensional proporcionando una mayor calidad de imagen para una mejor visualización de la anatomía del canal radicular (morfología de los canales, canales laterales, canales accesorios) en comparación con la radiografía (7). Los cortes tomográficos seriados que se obtienen, permiten reproducir el diámetro del canal en cada tercio, también permiten ver los cambios que sufre el canal a lo largo de toda su longitud, pasando de formas más circulares a más acintadas según la posición del corte (6,8).

Las limitaciones de los instrumentos y la alta variación del sistema de canales radiculares de un segundo molar superior son las principales razones de las dificultades en el tratamiento endodóntico (9), generalmente presenta tres raíces y la raíz mesiovestibular siempre ha sido un desafío (10), una configuración de tres raíces con tres o cuatro canales radiculares (uno o dos canales radiculares en una raíz mesiovestibular, un canal radicular en una raíz disto-vestibular y un canal radicular en una raíz palatina) (1,11), la prevalencia de un segundo



canal mesiovestibular varía hasta en 83,4% (12), la fusión de raíces ocurre con mayor frecuencia en el segundo molar que en un primer molar superior (2,12). Existe una rara variante del molar maxilar con 2 raíces palatinas con una incidencia de menos del 2%. (13), raíces en forma de C y fusión de 2 o más raíces (12). En pacientes con ascendencia China la presencia de cuatro raíces se presenta de forma más frecuente (2).

El siguiente caso, presentamos un segundo molar superior con 4 raíces, la presencia de dos raíces palatinas se ha descrito en pocos casos, pero la anatomía con sus grados de curvatura moderada y severo complica el manejo del caso.

## 2. Reporte de caso

Paciente de sexo masculino ASA 1, con 19 años, acude al Centro Universitario de Salud de la Universidad Peruana de Ciencias Aplicadas, ingresa al Servicio de Endodoncia refiriendo haber presentado dolor intenso hace cinco días y que acudió a un centro privado donde le indicaron tomar analgésicos y antibióticos. Historial médico no contribuyente. Al examen clínico se observa sellante filtrado en oclusal en el diente 1.7, a la prueba de sensibilidad pulpar no responde al frío, dolor moderado a la percusión horizontal y vertical. Al examen radiográfico no se observa con claridad los canales radiculares (Figura 1), hay una superposición de las raíces lo cual hacen que no sea exacta la evaluación de la anatomía de los canales radiculares, por ello se decide tomar una tomografía computacional de haz cónico de campo reducido para endodoncia, en éste podemos apreciar la anatomía compleja del diente 1.7 (Planmeca Promax 3D Max, Planmeca OY, Helsingfors, Finland) (74kv, 10mA (5x5x5)).

En las imágenes tomográficas se observa la presencia de cuatro raíces: dos raíces palatinas, curvaturas severas en canal mesiopalatino y canal distovestibular, curvatura moderada en canal mesiovestibular y canal distopalatino, también se observa imagen radiolúcida en la raíz palatina y raíz distovestibular compatible con lesión osteolítica periapical. (Figura 2)

El diagnóstico endodóntico que se planteó fue necrosis pulpar y periodontitis apical asintomática. El tratamiento endodóntico indicado fue terapia de canales no vital diente 1.7.

Se colocó anestesia local, lidocaína con epinefrina 2% (1:100 000) (Lignospan® standard, Septodont, Lima, Perú) con aguja N°30 (Nipro 30GX21mm). Se realizó el acceso cameral bajo aislamiento absoluto y magnificación 16X con microscopio (Global Surgical Corporation, St, Louis, MO) se logró visualizar la entrada de los cuatro canales, se realizó desgaste compensatorio con inserto E3D (Eighteeth, Changzhou Sifary Medical Technology Co., Ltd, Changzhou City, China) y preflaring con orifice opener (Hyflex EDM® (Coltene-Whaledent). El glidepath se realizó con limas manuales N°6,8,10 (Dentsply-Maillefer, Ballaiguess, Switzerland), irrigación constante con hipoclorito de sodio 2.5% y aguja Navitip® (Dentsply-Maillefer, Ballaiguess, Switzerland), la preparación de los canales se realizó con el Sistema SlimShaper® (Zarc4endo, Gijón- España) (ZS1, ZS2, ZS3) a 500RPM y 3Ncm, se selló la cavidad de forma temporal con ionómero (Vitremar, 3M ESPE, St. Paul, MN). Se obturó en la

tercera cita, se anestesió y aisló, se realizó la conometría y el protocolo final de irrigación: tres ciclos de irrigación con hipoclorito de sodio al 2.5%, 1 ciclo con EDTA17% e irrigación final con solución salina helada. Cada ciclo fue activado con ultra X® (Eighteeth, Changzhou Sifary Medical Technology Co., Ltd, Changzhou City, China), se secó con conos de papel estériles y se obturó con técnica de cono único y sellador biocerámico NeoSEALER® Flo (Avalon Biomed, Houston, TX, USA), la cavidad de acceso se restauró con ionómero (Vitrebond®, 3M ESPE, St. Paul, MN) y se derivó al área de rehabilitación oral para la reconstrucción post endodoncia. (Figura 3 y 4).

### 3. Discusión

En este reporte de caso, el conocimiento de las variaciones de la morfología del canal radicular nos permitió realizar el tratamiento, la radiografía puede ayudarnos en el diagnóstico sin embargo la distorsión y la superposición no permiten visualizar de manera nítida, en estos casos la tomografía es un gran aliado para el diagnóstico y el manejo de las anatomías complejas (14).

Los canales radiculares que no se ubican y los no tratados conducen inevitablemente al fracaso del tratamiento (3,8). Es por ello, que el uso de exámenes complementarios sirve de ayuda diagnóstica, durante y después del tratamiento. Además de ello, contar con los equipos e instrumental adecuado nos permitirá un mejor manejo de la complejidad del caso (15).

Según la posición de la Asociación Americana de Endodoncistas (AAE) de 2012 sobre el uso de microscopios y otras técnicas de magnificación refieren que los microscopios dentales juegan un papel importante en la localización de canales no encontrados (4). Baratto et al en su reporte menciona la importancia de usar magnificación y el uso de tomografía como un buen método para la identificación inicial de la morfología interna de los molares. El equipamiento e instrumental adecuado son necesarios para la resolución del caso (16).

El sistema de canales radiculares de los molares superiores es complejo, en la clínica comúnmente podemos encontrar 1 sola raíz o también raíces fusionadas (17). Christie et al propusieron una clasificación del primer molar superior con dos raíces palatinas basada en la divergencia y nivel de fusión de las raíces. La apariencia clínica se diferencia en tres tipos. Tipo I: dos raíces palatinas son muy divergentes y a menudo son largas y tortuosas. Las raíces bucales son menos divergentes y con forma de “cuerno de vaca”. Tipo II: las cuatro raíces separadas están posicionadas en paralelo, las raíces son cortas y tienen ápices romos. Tipo III: las raíces mesiovestibulares, mesiopalatinas y distopalatinas están encerradas juntas mientras que las raíces distovestibulares están separadas y puede divergir distovestibular (12). Baratto Filho et al añadió un Tipo IV a la clasificación de Christie: La segunda raíz palatina se fusiona con la raíz mesiovestibular en los dos tercios coronales (16). Wei presentó varios reportes de caso de segundos molares superiores, encontrando variedad anatómica sobre todo en el número de raíces, dos raíces palatinas, un mesiopalatino y distopalatino, cada raíz con un canal, esto es similar con lo encontrado en nuestro reporte (15).

Gu et al encontró en una población china de 1365 molares la incidencia de 0.98% la presencia de cuatro raíces y que se presenta de manera unilateral (14).

Algunos errores iatrogénicos comunes en el acceso, como perforaciones y desgaste excesivo de las estructuras del diente, se causan al buscar los canales. Conocer la localización y sus variaciones, además de las dimensiones de la cámara pulpar pueden ayudar a reducir los errores (18). La forma en que se realiza el acceso cameral se extenderá de acuerdo con la raíz extra y se adoptará una forma más cuadrangular o trapezoidal (19). Wei recomienda ampliar el acceso en las siguientes situaciones: cuando la radiografía o tomografía indican la presencia de variación anatómica, cuando el molar contralateral presenta las variaciones anatómicas (15).

Los canales radiculares curvos provocan dificultades a la hora de limpiar, dar forma y obturar. El uso de un sistema de limas mecanizadas de níquel titanio, permitió preservar la anatomía original de los canales radiculares y conformar los canales curvos (20). Se utilizó el sistema SlimShaper, previo a ello fue importante realizar un adecuado acceso cameral, preflaring con ultrasonido, glidepath con limas manuales comenzando con las de menor tamaño hasta una lima 15.02 lo que nos permitió acceder con las limas rotatorias, logrando alcanzar un diámetro de 25.04 en todos los canales radiculares, con abundante irrigación.

Debido a los desafíos en el tratamiento de dientes con variaciones morfológicas, el uso de tomografía computacional de haz cónico, microscopio quirúrgico e instrumental juegan un rol importante para realizar el tratamiento endodóntico.

#### **4. Conclusiones**

En este reporte compartimos el tratamiento endodóntico de un segundo molar superior con cuatro raíces, se realizó la valoración tomográfica y se visualizó la anatomía compleja, la importancia de conocer las variaciones anatómicas que pueda presentar un segundo molar superior y el uso de exámenes complementarios como la tomografía computacional de haz cónico nos ayudará a planificar el tratamiento, además de ello trabajar con magnificación y usar el instrumental necesario nos permitirá la resolución del caso.

## Referencias

- 1.- Versiani MA, Basrani B, Sousa-Neto MD: The root canal anatomy in permanent dentition. Springer, Switzerland; 2019.
- 2.- Briseño-Marroquín B, Paqué F, Maier K, Willershausen B, Wolf TG. Root Canal Morphology and Configuration of 179 Maxillary First Molars by Means of Micro-computed Tomography: An Ex Vivo Study. *J Endod.* 2015 Dec;41(12):2008-13.
- 3.- Martins JNR, Marques D, Silva EJNL, Caramês J, Versiani MA. Prevalence Studies on Root Canal Anatomy Using Cone-beam Computed Tomographic Imaging: A Systematic Review. *J Endod.* 2019 Apr;45(4):372-386.e4.
- 4.- Special Committee to Revise the Joint AAE/AAOMR Position Statement on use of CBCT in Endodontics. AAE and AAOMR Joint Position Statement: Use of Cone Beam Computed Tomography in Endodontics 2015 Update. *Oral Surg Oral Med Oral Pathol Oral Radiol.* 2015 Oct;120(4):508-12.
- 5.- Venskutonis T, Plotino G, Juodzbaly G, Mickevičienė L: The importance of cone-beam computed tomography in the management of endodontic problems: a review of the literature. *J Endod.* 2014, 40:1895- 901.
- 6.- Betancourt P, Navarro P, Cantín M, Fuentes R. Cone-beam computed tomography study of prevalence and location of MB2 canal in the mesiobuccal root of the maxillary second molar. *Int J Clin Exp Med.* 2015 Jun 15;8(6):9128-34.
- 7.- Ghasemi N, Rahimi S, Shahi S, Samiei M, Frough Reyhani M, Ranjkesh B. A Review on Root Anatomy and Canal Configuration of the Maxillary Second Molars. *Iran Endod J.* 2017 Winter;12(1):1-9.
- 8.- Nagahara T, Takeda K, Wada K, Naruse T, Shiba H. Rare root canal morphology of maxillary second molars: A report of three cases. *Clin Case Rep.* 2023 Jul 5;11(7):e7547.
- 9.- Vertucci FJ. Root canal anatomy of the human permanent teeth. *Oral Surg Oral Med Oral Pathol.* 1984;58:589-599.
- 10.- Nosrat A, Verma P, Hicks ML, Schneider SC, Behnia A, Azim AA. Variations of Palatal Canal Morphology in Maxillary Molars: A Case Series and Literature Review. *J Endod.* 2017 Nov;43(11):1888-1896.

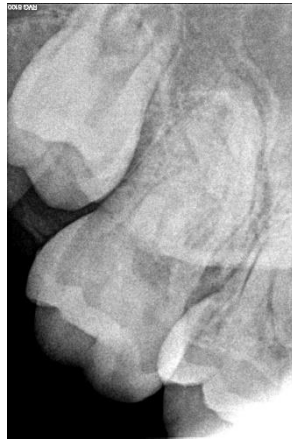- 11.- Todd R. Cone beam computed tomography updated technology for endodontic diagnosis. *Dent Clin North Am.* 2014 Jul;58(3):523-43.
- 12.- Christie WH, Peikoff MD, Fogel HM. Maxillary molars with two palatal roots: a retrospective clinical study. *J Endod.* 1991 Feb;17(2):80-4.
- 13.- Schryvers A, Govaerts D, Politis C, Lambrechts P. Endodontic management of a maxillary first molar with two palatal roots: A case report. *Aust Endod J.* 2019 Dec;45(3):420-425.
- 14.- Gu Y, Wang W, Ni L. Four-rooted permanent maxillary first and second molars in a northwestern Chinese population. *Arch Oral Biol.* [internet].2015 (citado el 20 de abril del 2023) Jun;60(6):811-7. Disponible en <http://doi: 10.1016/j.archoralbio.2015.02.024>.
15. Wei C, Li K, Shen L, Bai G, Tian X. Endodontic treatment of various palatal roots in maxillary molars: Case series and clinical experience. *J Am Dent Assoc.* 2021 Dec;152(12):1044-1052. i
- 16.- Baratto-Filho F, Fariniuk LF, Ferreira EL, Pecora JD, Cruz-Filho AM, Sousa-Neto MD. Clinical and macroscopic study of maxillary molars with two palatal roots. *Int Endod J.* 2002 Sep;35(9):796-801.
- 17.- Gopikrishna V, Bhargavi N, Kandaswamy D. Endodontic management of a maxillary first molar with a single root and a single canal diagnosed with the aid of spiral CT: a case report. *J Endod.* 2006 Jul;32(7):687-91.
- 18.- Aazzouzi-Raiss K, Ramírez-Muñoz A, Mendez S PM, Vieira GCS, Aranguren J, Pérez AR. Effects of Conservative Access and Apical Enlargement on Shaping and Dentin Preservation with Traditional and Modern Instruments: A Micro-computed Tomographic Study. *J Endod.* 2023 Apr;49(4):430-437.
- 19.- Ng YL, Mann V, Gulabivala K. A prospective study of the factors affecting outcomes of nonsurgical root canal treatment: part 1: periapical health. *Int Endod J.* 2011 Jul;44(7):583-609.
- 20.- Liu B, Zhou X, Yue L, Hou B, Yu Q, Fan B, Wei X, Qiu L, Huang Z, Xia W, Sun Z, Wang H, Meng L, Peng B, Zhang C, Deng S, Lu Z, Yang D, Hou T, Jiang Q, Xie X, Liu X, Li J, Wang Z, Lyu H, Xue M, Ge J, Du Y, Zhao J, Liang J. Experts consensus on the



procedure of dental operative microscope in endodontics and operative dentistry. Int J Oral Sci. 2023 Sep 18;15(1):43.

## Figuras

**Figura 1: Radiografía inicial del diente 1.7**



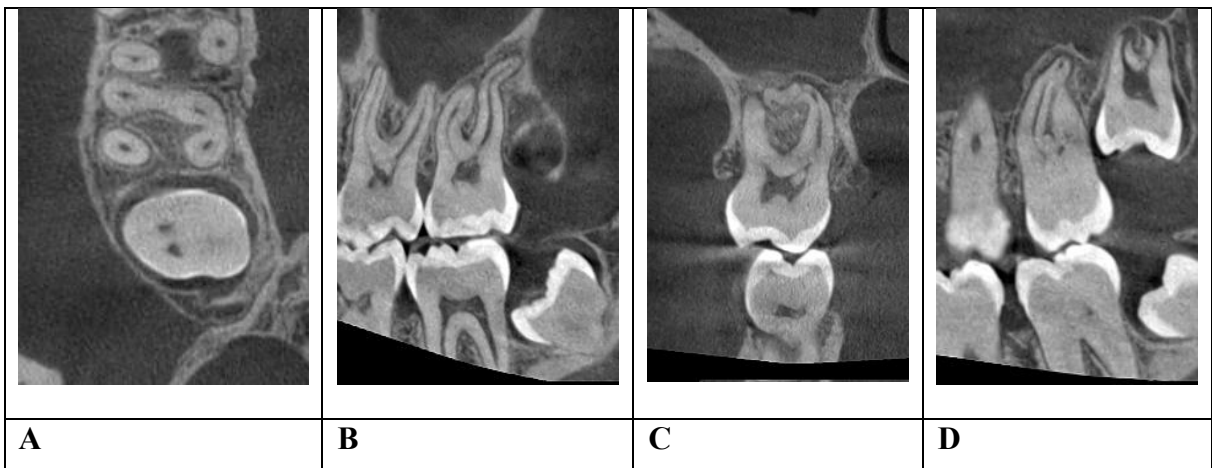
**Figura 2: Tomografía de campo reducido del diente 1.7**

**A: Vista axial tercio apical: presencia de 4 conductos radiculares**

**B: vista sagital conducto mesio y distovestibular**

**C: vista coronal conducto distopalatino**

**D: vista sagital conducto mesiopalatino**

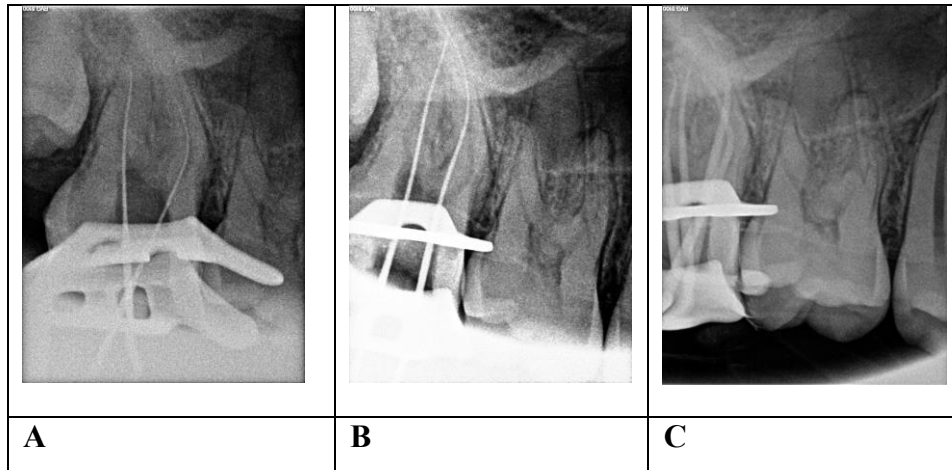


**Figura 3: Radiografías del tratamiento endodóntico del diente 1.7**

**A: conductometría de conductos vestibulares**

**B: conductometría de conductos palatinos**

**C: conometría de los 4 conductos**



**Figura 4: Radiografías de obturación del diente 1.7**

**A: radiografía ortoradial**

**B: radiografía mesializadas**

**C: radiografía distalizada**

**D: fotografía de 4 conductos obturados**

