

# Osteomielitis por *Shewanella putrefaciens*: reporte de caso y revisión de literatura

## Osteomyelitis due to *Shewanella putrefaciens*: case report and literature review

Katia Guinetti-Ortiz, Alejandra Bocanegra-Jesús, Andrea Gómez de la Torre-del Carpio

### Resumen

*Shewanella putrefaciens* es un bacilo Gram negativo, patógeno marino que rara vez ocasiona enfermedad en humanos. Se presenta un caso de osteomielitis por este microorganismo en un paciente varón de 48 años, procedente de Chimbote. Presentó dolor y eritema en el pie derecho, inicialmente diagnosticado como celulitis, pero que no revirtió pese al tratamiento. Fue transferido a Lima donde se diagnosticó osteomielitis e inició tratamiento empírico con escasa mejoría. Por ello, se realizó una biopsia y cultivo de la zona comprometida, el metatarso, en el cual se aisló *Shewanella putrefaciens*. Se trató de acuerdo al perfil de sensibilidad. La infección por *Shewanella putrefaciens* representa una rara infección oportunista, que se localiza en áreas desvitalizadas o expuestas del cuerpo. Se asocia a vivir en zonas costeras, afectando comúnmente piel y tejidos blandos. Se han reportado casos excepcionales de osteomielitis. Este es el primero que involucra metatarso.

#### Introducción

*Shewanella putrefaciens*, descrito por primera vez en 1931, es un bacilo Gram negativo móvil, patógeno marino, que característicamente produce sulfuro de hidrógeno. Desde su descubrimiento ha sido considerado como miembro de distintos géneros, entre ellos *Achromobacter*, *Pseudomonas* y *Alteromonas*. En 1985 se le incluyó en el nuevo género llamado *Shewanella putrefaciens* [1]. En los últimos años, ha sido catalogado como un patógeno humano emergente debido a nuevos casos reportados, generalmente afecta piel y tejidos blandos, causa septicemia y enfermedad hepatobiliar [2]. Se presenta un caso de osteomielitis por la especie *Shewanella putrefaciens* y la sistematización de todos los casos disponibles en la literatura.

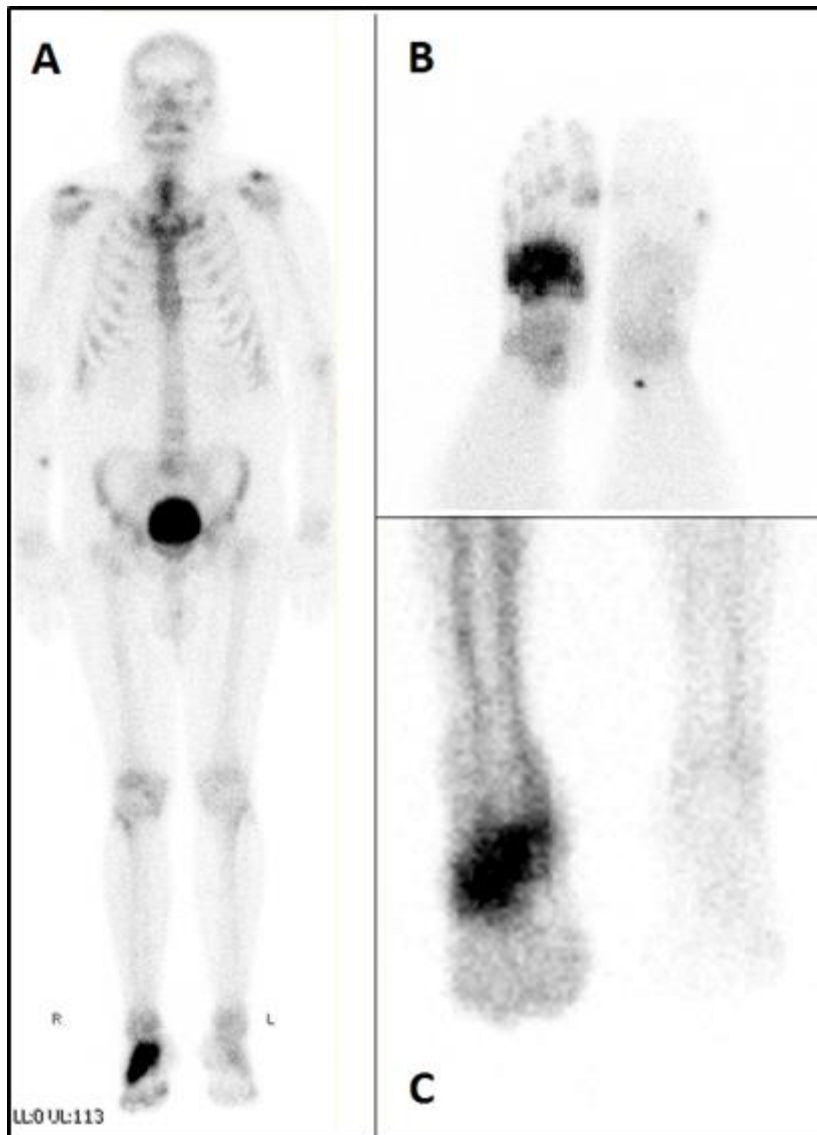
#### Presentación de caso

Varón de 48 años, policía, natural y procedente de Chimbote, Perú, con antecedente de enfermedad de Parkinson en tratamiento con pramipexol. Refiere que nueve meses antes de la hospitalización, inició cuadro clínico con dolor y eritema en el quinto dedo del pie izquierdo, sin antecedente traumático. Acudió a centro de salud donde se le diagnosticó celulitis, por lo que recibió tratamiento con clindamicina, más ciprofloxacino por siete días. Sin embargo, el dolor persistió. Se agregó aumento de volumen y signos de flogosis en dorso del pie derecho y en tercer dedo de mano derecha, a nivel de la unión metacarpofalángica.

Dentro de los exámenes serológicos que se le solicitó, se encontró infección por *Brucella species* mediante aglutinaciones en tubo y placa, Rosa de Bengala y 2-mercaptoetanol. Se le dio tratamiento con doxiciclina y rifampicina. Pese a ello, la sintomatología no revirtió. Cinco meses después, se decidió su transferencia a Lima, Perú, para hospitalizarlo y ampliar los estudios.

Durante la hospitalización, se encontró un valor de ácido úrico de 8,1 microgramos por decilitro y se inició tratamiento con colchicina. Con éste, la sintomatología del pie izquierdo y la mano derecha remitieron. No obstante, el dolor en el pie derecho se incrementó y se agregó limitación funcional. No presentó episodios de fiebre, baja de peso, síntomas gastrointestinales ni genitourinarios durante la evolución del cuadro.

Para establecer el diagnóstico, se realizaron diversos estudios de imágenes. La ecografía Doppler evidenció ateromatosis difusa de arterias de miembros inferiores con obstrucciones de 20 a 30% en femorales, poplíteas y tibiales. Las radiografías, tomografías y resonancia magnética de la zona comprometida sugirieron osteomielitis de metatarso derecho, la cual se confirmó con una gammagrafía con tecnecio 99 (Figura 1).



Se observa un incremento del patrón de perfusión en partes blandas de tarso y captación de estructuras osteoarticulares de cuñas, escafoides tarsal y cuboides, compatibles con actividad inflamatoria en pie derecho.

A) Cuerpo entero, B) Visión caudal, C) Visión anterior.

**Figura 1.** Gammagrafía ósea.

Se inició terapia empírica con vancomicina más imipenem por un mes con mejoría parcial. Por ello, se solicitó biopsia ósea del metatarso derecho, cultivo y búsqueda de bacilo de Koch en la muestra. Además se realizaron perfiles de anticuerpos antinucleares, anticuerpos anticitoplasma de neutrófilos, anti-DNA, anticuerpos contra antígenos nucleares extraíbles y anticuerpos antifosfolípidos. Se identificó el germen *Shewanella putrefaciens*, mediante el sistema automatizado Vitek 2 y

cultivo, sensible a amoxicilina/ácido clavulánico, piperacilina/tazobactam, ceftriaxona, imipenem, meropenem y ciprofloxacino. El resto de los exámenes fueron negativos.

De acuerdo al perfil de sensibilidad, empezó tratamiento con piperacilina/tazobactam. Al ser dado de alta, se cambió a amoxicilina/ácido clavulánico más ciprofloxacino por vía oral con controles posteriores por consultorio externo. Tres meses tras el inicio del tratamiento antibiótico específico, se decidió culminarlo por evidencia de mejoría notable de los signos y síntomas.

#### Discusión

Los casos reportados de infección humana por el género *Shewanella putrefaciens* generalmente se asocian a la especie *Shewanella algae* como agente etiológico. *Shewanella putrefaciens* se aísla con mayor frecuencia a partir de muestras no humanas y en ambientes marinos, aunque se ha aislado también en peces y en el suelo [1].

La infección por *Shewanella putrefaciens* representa una infección oportunista rara, que suele localizarse en zonas desvitalizadas o descubiertas del cuerpo. Por lo general afecta a pacientes inmunocomprometidos [2],[3]. Las infecciones que más comúnmente se describen en la literatura por este germen suelen ser de piel y tejidos blandos [1]. La complicación más frecuente es la bacteriemia [4]. No obstante, se han reportado casos excepcionales de osteomielitis [3],[5],[6],[7],[8],[9],[10].

La osteomielitis tiene como agente etiológico más frecuente a *Staphylococcus aureus*. Éste infecta principalmente por contigüidad, suele cursar de manera aguda y responde rápidamente al tratamiento. Sin embargo, en aquellas osteomielitis crónicas como en este caso, se requiere de terapia antibiótica de ocho semanas en promedio [11]. De éstas, dos a seis semanas deben tratarse con antibióticos parenterales.

Para el diagnóstico, el patrón de oro es la gammagrafía ósea con tecnecio 99 [12], examen que fue realizado en el paciente. Dentro de los principales factores de riesgo para osteomielitis crónica se encuentran la diabetes y la insuficiencia vascular. Si bien el paciente en estudio no presentaba un grado severo de enfermedad vascular periférica, éste puede intervenir como factor de mal pronóstico al aumentar los episodios de reagudización y las posibilidades de amputación del miembro afectado [13].

Por otro lado, se han descrito factores de riesgo para adquirir la infección por *Shewanella putrefaciens*. Entre estos se consideran el vivir en zonas costeras, ambientes con climas cálidos, tener contacto con agua marina contaminada con o sin lesiones en la piel, consumir alimentos marinos contaminados, exposición ocupacional al mar, presentar inmunosupresión, infecciones crónicas de miembros inferiores, traumatismos, insuficiencia vascular periférica, entre otros [2].

Es importante mencionar que Chimbote, lugar de procedencia del paciente, es una ciudad ubicada en la costa norte del Perú, caracterizada por presentar climas cálidos durante la mayor parte del año y reconocida por su gran actividad pesquera. De aquí la importancia de los factores de riesgo del paciente. Si bien no se cuenta con el dato exacto de antecedente traumático, el paciente tiene altas probabilidades de haberse infectado por *Shewanella putrefaciens* a partir de las aguas del mar de Chimbote, ya sea mediante contacto directo con ellas o mediante la ingestión de algún alimento marino contaminado.

El pronóstico de la osteomielitis está relacionado a las comorbilidades que presente el paciente, así como también a las características del microorganismo involucrado. Esto dado que, por ejemplo, en el

caso del *Staphylococcus aureus*, éste posee la característica de producir un *biofilm* que aumenta la resistencia a los antibióticos y favorece la cronicidad del cuadro [14]. En contraste, *Shewanella putrefaciens* presenta resistencia natural a las penicilinas por la producción de  $\beta$  lactamasas tipo D [4].

Se realizó una revisión de la literatura en PubMed utilizando los términos MeSH "*shewanella*" y "*osteomyelitis*". Se encontró que desde el año 1982 hasta la actualidad, incluyendo este reporte, se han descrito siete casos de osteomielitis por *Shewanella algae* y *Shewanella putrefaciens* (Tabla 1). Este es el primer caso que compromete metatarso.

Un aspecto a resaltar es que la mayoría de casos no fueron asociados a bacteriemia, lo que respalda el hecho de que la vía de transmisión más frecuente sea por contigüidad o por contacto directo con alguna fuente contaminada. En la mayoría de los casos, *Shewanella putrefaciens* fue sensible a carbapenémicos, eritromicina, quinolonas y aminoglucósidos, junto con ser susceptible a cefalosporinas de tercera y cuarta generación [15].

Autor	Lugar/año	Edad/ Sexo	Comorbilidades	Puerta de entrada	Localización de infección	Bacte-ri-
Pope [6]	1982	17/F	Talasemia, esplenectomía	No reporta	Articulación sacro ilíaca	Positiv
Botelho- Nevers [3]	Francia 2005	45/F	Depresión	Fractura expuesta	Tibia	Negati
Shimizu [7]	Japón 2009	89/M	Enfermedad hepatobiliar	No reporta	Columna vertebral	Positiv
Gressiera [8]	Francia 2010	58/M	Obesidad, hipertensión, gota	Traumatismo	Columna vertebral	Negati
Carlson [9]	Estados Unidos 2013	77/M	Pancitopenia, enfermedad vascular periférica, hipertensión, hiperlipidemia y enfermedad renal	Úlcera en pierna	Calcáneo	Negati
Sumathi [10]	India 2014	74/M	Carcinoma de células escamosas	No reporta	Tibia	Negati
Guinetti-Ortiz	Perú 2015	48/M	Parkinson, gota, enfermedad vascular periférica	No reporta	Metatarso	Negati

## **Tabla 1.** Descripción de casos de osteomielitis reportados por *Shewanella putrefaciens* y *S. algae* de 1982-2015.

### Conclusiones

Este reporte constituye el tercer caso publicado de osteomielitis por *Shewanella putrefaciens* y el primero que compromete metatarso. Para el manejo de osteomielitis crónica se recomienda siempre obtener el diagnóstico etiológico e identificar el perfil de sensibilidad antibiótica, para su tratamiento específico e intervención quirúrgica en caso necesario. Los factores que determinan el éxito del tratamiento dependen básicamente del diagnóstico temprano y la agresividad del mismo.

Finalmente, este reporte permite introducir otro microorganismo a la lista de patógenos causantes de infecciones óseas en pacientes con antecedente de exposición a agua de mar pero sin inmunosupresión. Esto, a pesar de que la mayoría de casos se presenta en este último grupo de pacientes.

## Notas

### Aspectos éticos

Los autores declaran que el tutor del paciente ha entregado consentimiento por escrito para que el caso clínico sea publicado en la *Revista*, y se han tomado todos los esfuerzos para resguardar el anonimato del paciente en conformidad con las recomendaciones del *Committee on Publication Ethics* (COPE).

### Conflictos de intereses

Los autores han completado el formulario de declaración de conflictos de intereses del ICMJE, y declaran no haber recibido financiamiento para la realización del reporte; no tener relaciones financieras con organizaciones que podrían tener intereses en el artículo publicado, en los últimos tres años; y no tener otras relaciones o actividades que podrían influir sobre el artículo publicado. Los formularios pueden ser solicitados contactando al autor responsable o a la dirección editorial de la *Revista*.

### Financiamiento

Los autores declaran que no hubo fuentes de financiación externas.

### Referencias

1. Holt HM, Gahrn-Hansen B, Bruun B. *Shewanella algae* and *Shewanella putrefaciens*: clinical and microbiological characteristics. *Clin Microbiol Infect.* 2005 May;11(5):347-52. | [PubMed](#) |
2. Janda JM. *Shewanella*: a Marine Pathogen as an Emerging Cause of Human Disease. *Clin Microbiol Newsl.* 2014;36(4):25.9. | [CrossRef](#) |
3. Botelho-Nevers E, Gouriet F, Rovey C, Paris P, Roux V, Raoult D, et al. First case of osteomyelitis due to *Shewanella algae*. *J Clin Microbiol.* 2005 Oct;43(10):5388-90. | [PubMed](#) |
4. Vignier N, Barreau M, Olive C, Baubion E, Théodose R, Hochedez P, et al. Human infection with *Shewanella putrefaciens* and *S. algae*: report of 16 cases in Martinique and review of

- the literature. *Am J Trop Med Hyg.* 2013 Jul;89(1):151-6. | [CrossRef](#) | [PubMed](#) |
5. Sharma KK, Kalawat U. Emerging infections: shewanella - a series of five cases. *J Lab Physicians.* 2010 Jul;2(2):61-5. | [CrossRef](#) | [PubMed](#) |
  6. Pope TL, Teague WG, Kossack R, Bray ST, Flannery DB. Pseudomonas sacroiliac osteomyelitis: diagnosis by gallium citrate Ga 67 scan. *Am J Dis Child.* 1982 Jul;136(7):649-50. | [PubMed](#) |
  7. Shimizu T, Matsumura Y. [A case of bacteremia and suppurative vertebral osteomyelitis/discitis due to Shewanella algae occurring after raw-fish consumption]. *Kansenshogaku Zasshi.* 2009 Sep;83(5):553-6. | [PubMed](#) |
  8. Gressier M, Mbayo D, Deramond H, Grados F, Eb F, Canarelli B. First case of human spondylodiscitis due to Shewanella algae. *Int J Infect Dis.* 2010 Sep;14 Suppl 3:e261-4. | [CrossRef](#) | [PubMed](#) |
  9. Carlson RM, Dux K. Shewanella putrefaciens, a rare cause of osteomyelitis. *Int J Low Extrem Wounds.* 2013 Sep;12(3):231-3. | [CrossRef](#) | [PubMed](#) |
  10. Sumathi BG, Kumarswamy SR, Amritam U, Arjunan R. Shewanella algae: First case report of the fast emerging marine pathogen from squamous cell carcinoma patient in India. *South Asian J Cancer.* 2014 Jul;3(3):188-9. | [CrossRef](#) | [PubMed](#) |
  11. Roblot F, Besnier JM, Juhel L, Vidal C, Ragot S, Bastides F, et al. Optimal duration of antibiotic therapy in vertebral osteomyelitis. *Semin Arthritis Rheum.* 2007 Apr;36(5):269-77. | [PubMed](#) |
  12. Leotau M, Villamizar H. Osteomielitis: Una revisión de la literatura. *Rev Univ Salud.* 2010;12(1):135-45. | [Link](#) |
  13. Hill SL, Holtzman GI, Buse R. The effects of peripheral vascular disease with osteomyelitis in the diabetic foot. *Am J Surg.* 1999 Apr;177(4):282-6. | [PubMed](#) |
  14. Brady RA, Leid JG, Calhoun JH, Costerton JW, Shirtliff ME. Osteomyelitis and the role of biofilms in chronic infection. *FEMS Immunol Med Microbiol.* 2008 Jan;52(1):13-22. | [PubMed](#) |
  15. Muñoz L, Vélez J, Molano D, Susunaga P, Gómez M. Pseudoquiste pancreático infectado por Shewanella putrefaciens. Reporte de un caso. *Infect.* 2015 Oct-Dec;19(4). | [CrossRef](#) |



Esta obra de Medwave está bajo una licencia Creative Commons Atribución-NoComercial 3.0 Unported. Esta licencia permite el uso, distribución y reproducción del artículo en cualquier medio, siempre y cuando se otorgue el crédito correspondiente al autor del artículo y al medio en que se publica, en este caso, Medwave.

Dirección: Villaseca 21, Of. 702, Ñuñoa, Santiago de Chile.  
Fono: 56-2-22743013  
ISSN 0717-6384