

Desaceleración intraparto por nudo verdadero ajustado de cordón umbilical

Kocfa Chung-Delgado^{1,2}, Eduardo Gil Oviden²

RESUMEN

El nudo verdadero ajustado de cordón umbilical es una patología poco frecuente que puede poner en riesgo el bienestar del feto durante el embarazo y al momento del nacimiento. Puede ser la causa de un distrés fetal agudo, súbito e inesperado. El diagnóstico anteparto de un nudo verdadero de cordón es difícil y complicado por la ausencia de signos característicos intraútero. Se recomienda un adecuado monitoreo durante el embarazo y el nacimiento, en especial si el nacimiento del feto será por vía vaginal.

Palabras clave: Cordón umbilical. Desaceleración intraparto. Nudo verdadero.

SUMMARY

A true knot of the umbilical cord is a rare pathology that can put at risk the fetal wellbeing during the pregnancy and the delivery. It can be an unsuspected and sudden cause of acute fetal distress. A pre-partum diagnosis of a true knot of the umbilical cord is complicated due to the lack of characteristic signs during the pregnancy. An adequate monitoring of the fetus during the pregnancy and delivery is emphasized, especially if a vaginal delivery is decided.

Key words: Intrapartum Deceleration. True Knot. Umbilical Cord. Variable Deceleration.

1. Escuela de Medicina, Universidad Peruana de Ciencias Aplicadas UPC, Lima, Perú.

2. Departamento de Ginecología y Obstetricia, Clínica Internacional Sede San Borja, Lima, Perú.

Cómo citar el artículo: Chung-Delgado K, Gil E. Desaceleración intraparto por nudo verdadero ajustado de cordón umbilical. RCCI. 2014;5(2):89-92.

INTRODUCCIÓN

El nudo verdadero ajustado de cordón umbilical, es una patología poco frecuente que puede poner en riesgo el bienestar del feto, tanto en el embarazo como durante el nacimiento. Existen herramientas para el diagnóstico oportuno del nudo verdadero, sin embargo, frecuentemente es un hallazgo accidental durante el trabajo de parto, por lo tanto, puede ser causa inadvertida de distrés fetal agudo.

A continuación, se presenta el caso clínico de un nudo verdadero ajustado de cordón, con manifestaciones de distrés fetal en el monitoreo cardiotocográfico intraparto.

CASO CLÍNICO

Se recibe en el servicio de obstetricia, a una paciente de 41 años de edad, gestante (G4P2012) de 38 3/7 semanas de edad gestacional según fecha de última regla (FUR), que ingresa por referir disminución de movimientos fetales y contracciones uterinas intensas de inicio reciente. Al examen físico, se encuentra a la paciente despierta, alerta y en aparente trabajo de

parto. Se palpa un útero grávido con 35cm de altura uterina y tono aumentado, contracciones evidentes, feto posicionado en longitudinal cefálico derecho. Se perciben leves movimientos fetales. Al tacto vaginal, se evidencia un cuello centralizado, blando, dilatación de 4 cm, se palpan membranas íntegras y se confirma altura de presentación en -3. Se le realiza un estudio cardiotocográfico, que evidencia dinámica uterina con contracciones ≥ 80 mmHg cada 2 a 3 minutos, y un feto activo con frecuencia cardíaca fetal basal en 135 a 142 latidos por minuto. Llamen la atención las múltiples desaceleraciones intraparto (DIP) variables sencillas de tipo III (95 latidos por minuto) (ver Figura 1). Los antecedentes personales y ecográficos durante toda la gestación, son negativos para restricción del crecimiento intrauterino, insuficiencia uteroplacentaria, anomalías cromosómicas, sufrimiento fetal agudo u otra patología materno-fetal. Se decide manejo expectante y evolución natural monitorizada del trabajo de parto.

Tras haber transcurrido tres horas, el trabajo de parto culmina con el nacimiento de un recién nacido vivo, masculino, con un peso de 2 720 g, con APGAR de 8 al minuto y 9 a los cinco minutos, sin eventos adversos intraparto. Como hallazgo, se encuentra un cordón umbilical de 40 cm de largo con un nudo

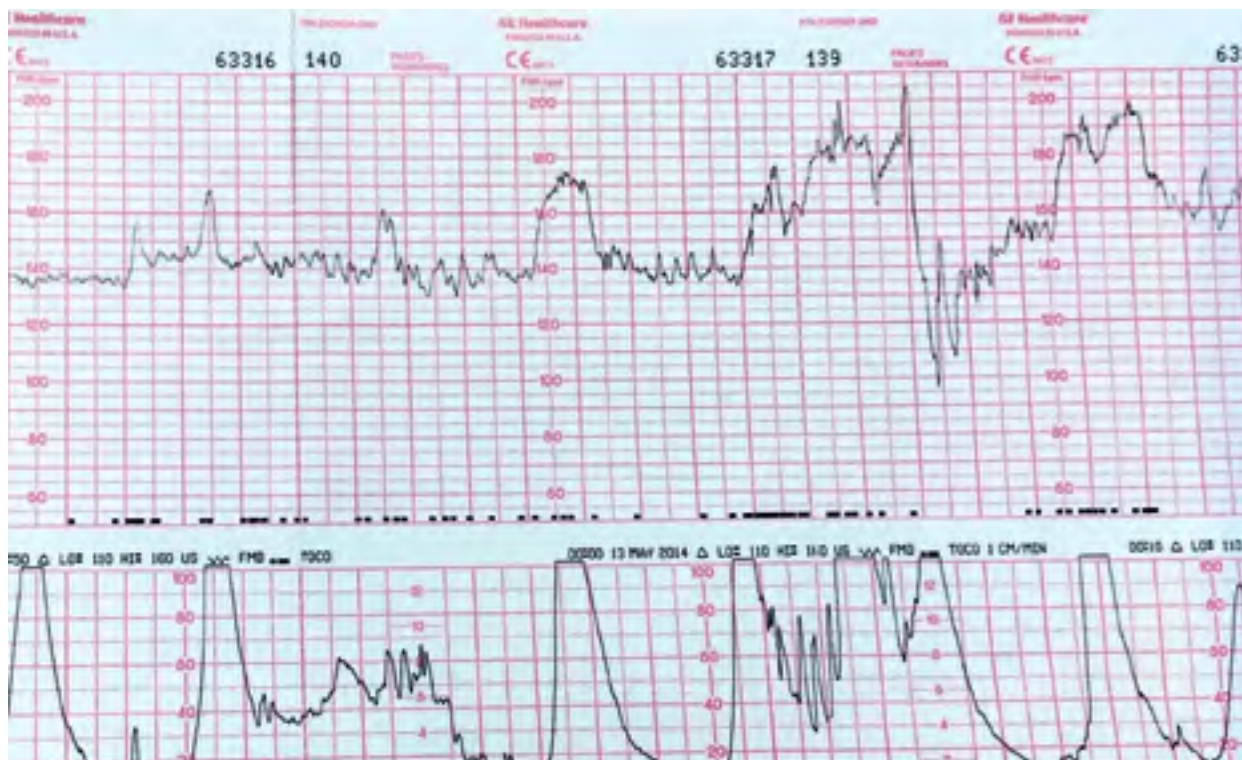


Figura 1. Monitoreo cardiotocográfico: se evidencia desaceleración variable sencilla a 95 latidos por minuto.

verdadero ajustado (ver Figura 2).

Tanto la paciente como el recién nacido evolucionan sin interurrencias durante su hospitalización. Son dados de alta luego de 48 horas, con evolución favorable y sin complicaciones.

como un hallazgo intraparto y no como un diagnóstico preparto⁵. El diagnóstico anteparto de un nudo verdadero de cordón, es difícil y complicado por la ausencia de signos característicos intraútero⁶. Por convenio, el *gold standard* para el diagnóstico anteparto es la ecografía doppler⁶⁻⁹, sin embargo,

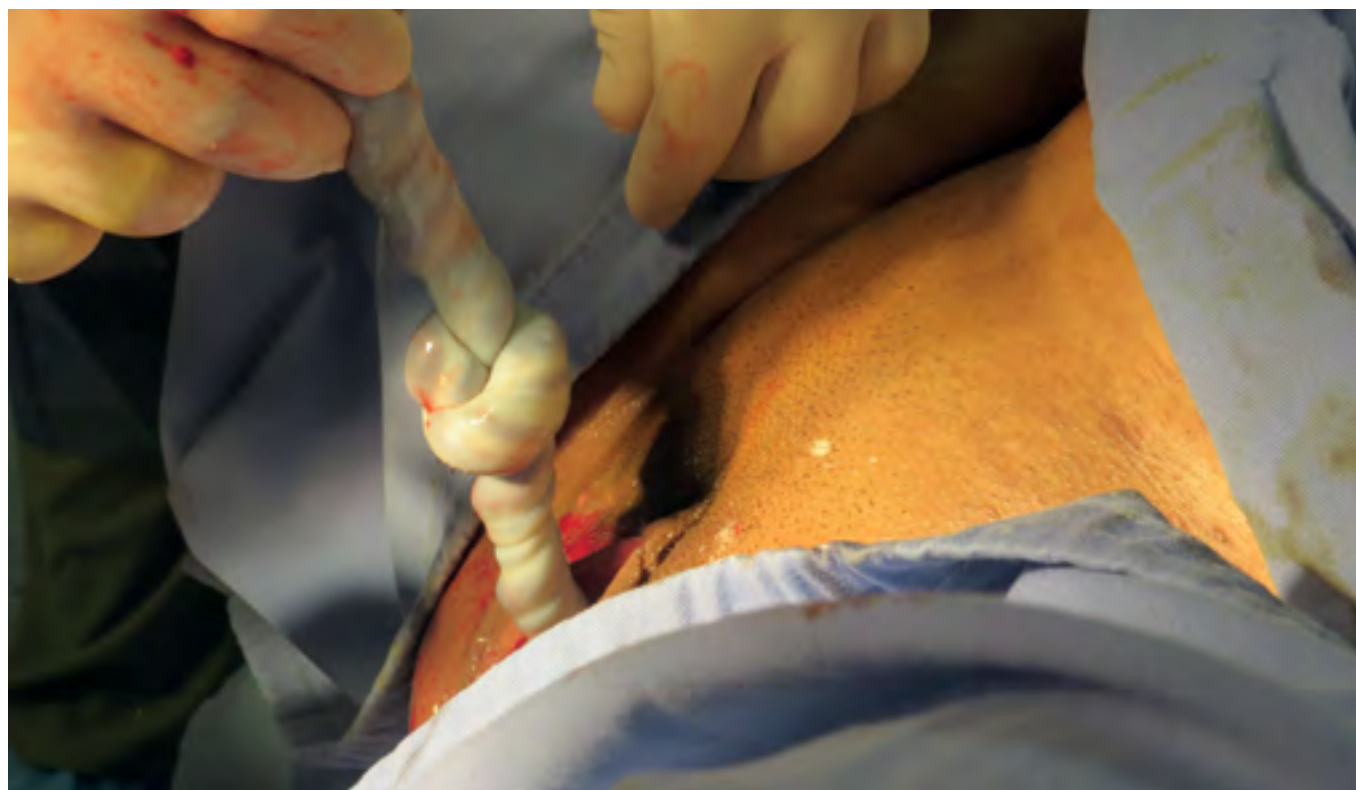

Figura 2. Nudo verdadero ajustado de cordón umbilical al momento del nacimiento.

DISCUSIÓN

El nudo verdadero de cordón umbilical es una complicación funicular muy rara. Su incidencia está por debajo del 0,8 %, y es considerado un gran factor de riesgo asociado a la morbilidad perinatal¹⁻³.

La literatura científica ha descrito los nudos verdaderos de cordón por décadas. Su aparición ha sido vinculada con los siguientes factores de riesgo: cordón umbilical largo, embarazo gemelar monoamniótico, polihidramnios, multiparidad, diabetes mellitus e hipertensión materna. Factores como edad materna, peso del recién nacido y modo de término de embarazo, no han sido asociados estadísticamente⁴.

Esta patología es frecuentemente considerada

estudios previos han demostrado que una de estas ecografías, no sobrepasa una sensibilidad del 65 % de los nudos verdaderos y que su utilidad es máxima sólo en el segundo trimestre^{9,10}. Se ha descrito el uso de la ecografía doppler 4D⁷ y diversos signos ecográficos como el signo del trébol⁸ o el signo de la cuerda en horca (*hanging noose*)⁷, pero su validez aún no ha sido comprobada.

La manifestación clínica que se encuentra asociada al nudo verdadero de cordón es el sufrimiento fetal agudo^{1,2}, que se evidencia con mayor claridad en el monitoreo cardiotocográfico del feto. La estrechez de vasos que ocasiona el nudo verdadero de cordón, puede provocar momentos transitorios de hipoxia fetal, especialmente durante un trabajo activo de parto. La presencia de desaceleraciones intraparto pueden ser un primer indicio, como aquellos mostrados en

este caso.

Como consecuencia, la presencia de un nudo de cordón propone un verdadero riesgo para el feto, con elevación de la morbimortalidad neonatal. Durante el nacimiento, es común evidenciar puntajes bajos de APGAR asociados a signos de depresión del recién nacido^{4,11,12}. Asimismo, existen varios casos de muerte fetal y óbitos ocasionados por el nudo^{1,2,4,9,13}, e incluso han sido notificados en la literatura, abortos inducidos por nudo verdadero de cordón¹¹.

A pesar del gran compromiso al feto y al trabajo de parto, el manejo de esta patología aún es controversial¹⁴. Si bien es considerada un factor de riesgo importante al momento del nacimiento, ningún estudio ha descrito beneficios en cuanto al tipo de término del embarazo. Como lineamiento general, se recomienda un adecuado monitoreo estricto durante el nacimiento, en especial si el nacimiento del feto será por vía vaginal¹¹.

En conclusión, el nudo verdadero ajustado de cordón umbilical es una patología poco frecuente que podría ser la etiología de un distrés fetal agudo, súbito e inesperado, que incrementa la morbimortalidad neonatal y desencadena una muerte fetal inadvertida. La ecografía doppler ha demostrado ser la mejor herramienta para su diagnóstico anteparto, sin embargo, la mayoría se diagnostican como hallazgo incidental intraparto. A pesar de que se podría pensar intuitivamente en la terminación del embarazo por vía abdominal, las estrategias y guías de manejo aún carecen de sustento científico para recomendar este tipo de nacimiento por encima del parto vaginal; no obstante, el monitoreo fetal estricto durante el embarazo y el nacimiento, son recomendados como medidas generales si se logra identificar un nudo verdadero por vía ecográfica anteparto.

REFERENCIAS

1. Hershkovitz R, Silberstein T, Sheiner E, Shoham-Vardi I, Holcberg G, Katz M, et al. Risk factors associated with true knots of the umbilical cord. *Eur J Obstet Gynecol Reprod Biol.* 2001;98(1):36-9.
2. Sørnes T. Umbilical cord knots. *Acta Obstet Gynecol Scand.* 2000;79(3):157-9.
3. Spellacy WN, Gravem H, Fisch RO. The umbilical cord complications of true knots, nuchal coils, and cords around the body. Report from the collaborative study of cerebral palsy. *Am J Obstet Gynecol.* 1966;94:1136-42.
4. Joura EA, Zeisler H, Sator MO. Epidemiology and clinical value of true umbilical cord knots. *Cent Eur J Med.* 1998;110(6):232-5.
5. Szczepanik ME, Wittich AC. True knot of the umbilical cord: a report of 13 cases. *Mil Med.* 2007;172(8):892-4.
6. Sepulveda W, Shennan AH, Bower S, Nicolaidis P, Fisk NM. True knot of the umbilical cord: a difficult prenatal ultrasonographic diagnosis. *Ultrasound Obstet Gynecol.* 1995;5:106-8.
7. Ramón y Cajal CL, Martínez RO. Four-dimensional ultrasonography of a true knot of the umbilical cord. *Am J Obstet Gynecol.* 2006;195(4):896-8.
8. Ramón y Cajal CL, Ocampo Martínez R. Prenatal diagnosis of true knot of the umbilical cord. *Ultrasound Obstet Gynecol.* 2004;23:99-100.
9. Guzikowski W, Kowalczyk D, Więcek J. Diagnosis of true umbilical cord knot. *Arch Med Sci.* 2014;10(1):91-5.
10. Hasbun J, Alcalde JL, Sepulveda W. Three-dimensional power Doppler sonography in the prenatal diagnosis of a true knot of the umbilical cord: value and limitations. *J Ultrasound Med.* 2007;26(9):1215-20.
11. Airas U, Heinonen S. Clinical significance of true umbilical knots: a population-based analysis. *Am J Perinatol.* 2002;19(3):127-32.
12. Räisänen S, Georgiadis L, Harju M, Keski-Nisula L, Heinonen S. True umbilical cord knot and obstetric outcome. *Int J Gynaecol Obstet.* 2013;122(1):18-21.
13. Bakas P, Papadakis E, Hassiakos D, Liapis A. Second-trimester miscarriage and umbilical cord knot. Case report and review of the literature. *Clin Exp Obstet Gynecol.* 2013;40(3):448-51.
14. Stempel LE. Beyond the pretty pictures: giving obstetricians just enough (umbilical) cord to hang themselves. *Am J Obstet Gynecol.* 2006;195(4):888.

AYUDAS O FUENTES DE FINANCIAMIENTO

Ninguna.

CONFLICTOS DE INTERÉS

Los autores no reportan conflictos de interés respecto al presente manuscrito.

Correspondencia:

Kocfa Chung-Delgado
Clínica Internacional
Av. Guardia Civil 385, San Borja. Lima 41. Lima,
Perú
Tel: (51) 992724343 / (511) 6358277
E-mail: kocfachung@gmail.com