

el manejo de la fisura labial bilateral de formas asimétricas a través de la utilización de la técnica de doble avance y rotación lateral.

MATERIAL Y MÉTODOS

El presente es un estudio retrospectivo descriptivo de un grupo de 125 pacientes con fisura labial bilateral asimétrica no sindrómica operados entre los años 2009 al 2011 por el autor con la técnica de Doble Avance y Rotación Lateral en 4 Hospitales del MINSA del país en Puno, Chimbote, Huaraz, Tarapoto y en la Clínica Los

Andes de Lima.

Los resultados obtenidos con esta técnica han sido tipificados utilizando la clasificación de severidad y el diagrama de reloj del Outreach Surgical Center Program Lima.^{5,6} Los pacientes fueron tratados según nuestro protocolo general. Ver Tabla 1 (Rossell 2006 y 2009)^{5,6}.

Los resultados han sido valorados a través del examen físico y la evaluación de fotografías postoperatorias basándonos en una escala diseñada en una muestra de 125 pacientes. Ver Tabla 2.

TABLA 1. Protocolo general de manejo de la fisura labiopalatina del programa Outreach Surgical Center Lima. Perú.

Tipo	Morfología	Técnica	Edad
Leve	Microforma	Mulliken	3 meses
	Unilateral completo o incompleto	Millard/ doble rotación avance	3 meses
	Bilateral completo o incompleto	Mulliken / doble avance rotación	3 meses
Moderado	Fisura unilateral completa	Millard / doble rotación avance	3 meses
	Fisura bilateral completa	Mulliken / doble avance rotación	3 meses
	Deformidad nasal moderada	Rinoplastia primaria	3 meses
Molde nasopalveolar o adhesión labial			1-2 meses
Severo	Fisura unilateral completa	Millard / doble rotación avance	3 meses
	Fisura bilateral completa	Mulliken / doble avance rotación	3 meses
	Deformidad nasal severa	Rinoplastia primaria	3 meses
No especificado	Fisura alveolar unilateral o bilateral	Injerto óseo alveolar	6-8 años
Leve	Forma incompleta	Reparo paladar blando	
	Índice: menos de 0,2	Incisiones mínimas Técnica 2 colgajos	1,5 años
Moderado	Índice: entre 0,2 a 0,4	Técnica 2 colgajos	1,5 años
		Molde alveolar	1-2 meses
Severo	Índice: más de 0,4	Reparo paladar blando	3-6 meses
		Cierre diferido paladar duro	1,5 años

TABLA 2. Escala de valoración de resultados de la cirugía de fisura labial en pacientes tratados con la técnica de doble avance y rotación lateral. Programa Outreach Surgical Center Lima, Perú 2009-2011 (n=125).

Resultado	n	%
Bueno		
Distancia 2 - 4' (A) es igual a distancia 3 - 4' (B)	48	66,66
Moderado		
Diferencia entre distancias A y B es de 0 a 3 mm	17	23,62
Malo		
Diferencia entre distancias A y B es = o más 3 mm	7	9,72
Total	72	100

La estimación de los resultados se realizó a través de la siguiente escala:

- a) Bueno, no existe diferencia entre las alturas de las columnas del filtro en ambos lados.
- b) Moderado, la diferencia entre ambas columnas del filtro está entre 0 a 2 mm.
- c) Malo, cuando la diferencia entre ambas columnas del filtro es igual o mayor de 2 mm.

De esta forma se clasificó a los resultados obtenidos como malo, regular, bueno.

Se establecieron las diferencias entre la altura de la columna del filtro nasal del lado sano y el lado fisurado en el postoperatorio luego de un año de evolución.

Los casos de fisura labial bilateral fueron estimados inicialmente según la clasificación de severidad usada por el programa⁵.

El control postoperatorio fue de al menos un año postoperatorio en todos los pacientes y se realizó bajo anestesia general durante la cirugía del paladar.

Los criterios de inclusión fueron los siguientes:

1. Pacientes de diferente sexo y edad no sindrómicos atendidos en la consulta de cirugía plástica de los centros mencionados con diagnóstico de fisura labiopalatina bilateral.
2. Pacientes clasificados como fisuras bilaterales asimétricas según la clasificación Outreach Surgical Center Program Lima⁵.
3. Pacientes con nivel de hemoglobina superior a los 10 gr %.

Los criterios de exclusión fueron los siguientes:

1. Pacientes con proceso infeccioso agudo, por lo general respiratorio o digestivo.
2. Pacientes con anemia, nivel de hemoglobina debajo de los 10 gr %.
3. Pacientes sindrómicos con afección congénita de otros sistemas que requieran de su atención prioritaria, como cardiopatías, etc.

Se puede definir como formas asimétricas, a aquellas que tienen diferencias mayores a los 2 mm de altura entre los segmentos labiales laterales de la fisura bilateral. Ver Figura 2.

La técnica quirúrgica utilizada se describe a continuación. Marcaje. Ver Figura 3.

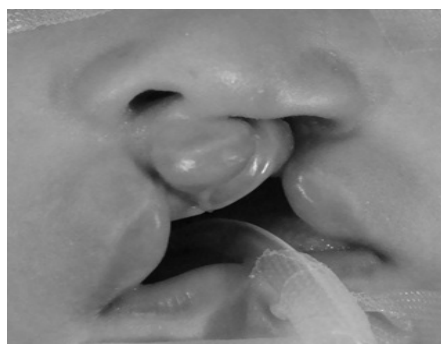

FIGURA 2. Fisura labial bilateral con asimetría de los segmentos labiales laterales.

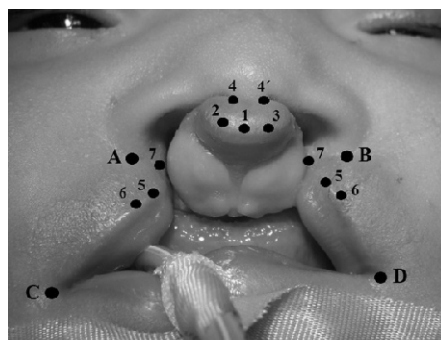


FIGURA 3. Puntos de marcaje en la fisura labial bilateral.

- Punto 1: Este es el punto medio del arco de cupido.
- Punto 2: El punto 2, se localiza en el lado derecho 2 mm por fuera del punto 1 por encima de la línea mucocutánea.
- Punto 3: Se localiza sobre la horizontal que pasa por el punto 2 y a la misma distancia que existe entre el punto 1 y el 2 (2 mm), pero al lado izquierdo. La distancia entre punto 1 y 2 así como 2 y 3 es la misma.
- Punto 4: El punto 4 se localiza con frecuencia a nivel de la base de la columella por fuera de esta a cada lado (4 y 4').
- Punto 5: El punto 5, se localiza a nivel del inicio de la línea blanca y 1 mm por encima del nivel de ésta en el segmento lateral (derecho e izquierdo) de la fisura.
- Punto 6: El punto 6, se localiza al mismo nivel (1 mm por encima de la línea blanca) pero 2 mm por fuera del punto 5.
- Punto 7: El punto 7, se localiza sobre la línea mucocutánea que corre paralela al margen libre del segmento lateral a nivel de su intersección con el margen inferior del ala nasal.

Punto A : Base del ala nasal en el lado derecho.

Punto B : Base del ala nasal en el lado izquierdo.

Punto C : Comisura labial a nivel del lado derecho.

Punto D: Comisura labial a nivel del lado izquierdo. Las siguientes distancias deben ser tomadas en cuenta con la finalidad de planificar la técnica quirúrgica a utilizar:

2-4 : Altura de la columna del filtro en el lado derecho del prolabio.

3-4 : Altura de la columna del filtro en el lado izquierdo del prolabio.

5-7: Altura del segmento labial lateral (derecho e izquierdo).

C-6 : Distancia de la comisura labial al punto 6 en el lado derecho.

D-6 : Distancia de la comisura labial al punto 6 en el lado izquierdo. La deficiencia de tejidos en el segmento lateral de menor altura (5-7) (asimetría de la fisura labial bilateral) se puede estimar a través de esta fórmula: 5-7 (lado más largo) menos 5-7 (lado más corto) = Deficiencia del segmento lateral (X).

El esquema de la técnica quirúrgica se puede apreciar en la Figura 4.

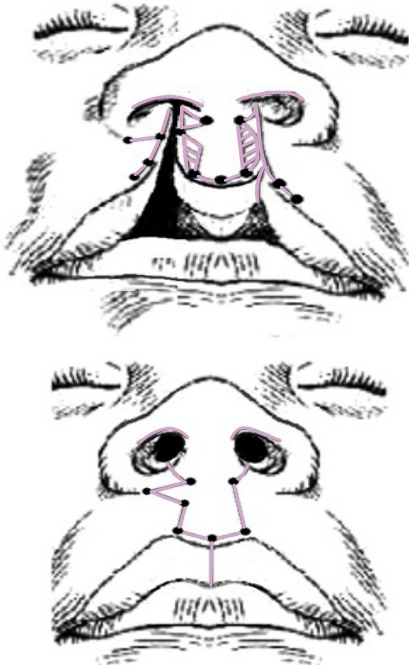


FIGURA 4. Diseño de marcación e incisiones de la técnica de doble avance y rotación lateral en fisura labial bilateral asimétrica.

PROLABIO

Las incisiones se inician a nivel del punto 1 y se extiende hacia los puntos 2 y 3 a cada lado. Luego se continúa siguiendo a 1 mm de la línea mucocutánea del

prolabio hacia la base de la columela.

Esta incisión se extiende en profundidad hacia el tejido subcutáneo. Luego se realizan 2 incisiones desde el punto 2 al 4 y del 3 al 4' que terminarán de formar el nuevo filtro nasal.

Esta incisión debe incluir el triángulo de avance (Y-X-4) en los lados que sean necesarios según el protocolo quirúrgico descrito en este libro. Este será el colgajo de avance triangular medial.

Se debe asegurar que la distancia 4-X sea la misma que la distancia 7-B y la distancia 4-y corresponda a la diferencia de alturas entre las distancias 6-7 de cada segmento lateral.

Esta incisión se extiende en profundidad al plano dérmico. Las áreas cutáneas laterales del colgajo cutáneo central son desepitelizadas.

SEGMENTOS LATERALES

Las incisiones en los segmentos laterales se inician con la línea que une los puntos 6, 5 y 7 (en ese orden) la cual se continúa hacia arriba y por dentro del ala nasal teniendo como referencia el borde natural formado por la rama ascendente del maxilar superior, conocido como la fosa piriforme.

Luego se completa la incisión cutánea en el segmento o segmentos 7-A y 7-B según sea necesario, localizada a nivel del surco subnasal del segmento lateral más corto que requiere de ser alargado para proporcionar simetría al labio reparado.

Esta incisión permitirá generar 2 colgajos: uno superior conformado por el ala nasal y que es el colgajo de avance lateral, y el inferior conformado por el segmento labial que viene a ser el colgajo de rotación lateral.

El defecto dejado por el colgajo de rotación lateral es llenado por el colgajo de avance medial proveniente del prolabio (colgajo triangular).

Esto permite el alargamiento del segmento lateral acortado y de esta forma se preservan los tejidos labiales y se obtiene una mayor simetría labial en comparación con las técnicas convencionales.

El segmento localizado debajo de la incisión entre los puntos 5 y 6, conformado por la línea blanca cutánea del labio y bermellón labial servirá para reparar la porción central o tubérculo del bermellón labial, al igual que en las técnicas de Millard y Mulliken¹⁻³.

La extensión de esta incisión sobre la fosa piriforme está en relación con la severidad de la fisura siendo más corta en fisuras leves y más extensa en fisuras severas de tal forma de permitir el avance del colgajo sin tensión.

CIERRE

El cierre de los 3 planos constitutivos: mucosa, músculo y piel es realizado en el labio. Se realiza el cierre de los planos mencionados utilizando suturas reabsorbibles de absorción rápida para el cierre cutáneo.

Debe haber una exacta correspondencia entre los puntos 2 y 3 y el 6 (a nivel de la línea blanca a cada lado) y de los puntos X y A o B a cada lado según sea necesario.

RECONSTRUCCIÓN NASAL

La técnica quirúrgica usada en la rinoplastia primaria de la fisura bilateral se basa en:

- Liberación adecuada de los tejidos a nivel del ala utilizando como abordaje una incisión marginal nasal y liberación de los segmentos laterales de la fisura.
- Plicatura de los domos de los cartílagos alares inferiores, a través de la incisión de tipo marginal con preservación (en lo posible) de la piel de la punta nasal.
- Uso de tejidos similares para la reconstrucción de la fisura, esto es tejidos nasales para reconstruir la nariz.

REPARO DE LA FISURA ALVEOLAR

Se realiza el reparo de la fisura alveolar siguiendo este protocolo:

- Si la fisura es leve (menor de 5 mm) o moderada (de 5 a 15 mm), de acuerdo a nuestra clasificación, se procede a realizar la queiloplastia primaria. La corrección de la fisura alveolar es secundaria.
- Si la fisura es moderada o severa (mayor de 15 mm), se procede a la ortopedia prequirúrgica con molde nasoalveolar para transformar la fisura en leve y luego se realiza la queilorrinoplastia primaria.

En casos donde no es posible realizar la ortopedia prequirúrgica con molde nasoalveolar la adhesión labial quirúrgica es una alternativa a considerar. En este caso se cierra primero el lado más ancho de la fisura bilateral. La corrección de la fisura alveolar también es secundaria.

RESULTADOS

Un total de 125 casos de fisura labial bilateral asimétricas han sido operados con este método desde el año 2009 al 2011 en 4 hospitales del Ministerio de Salud y la Clínica Los Andes de Lima Perú.

En 73 casos fueron varones y 52 fueron mujeres.

La edad promedio de operación fue de 111,4 días con un rango entre 85 y 212 días. Se obtuvo buenos resultados estéticos. Ver Figuras 5.

Se obtuvo 15 casos (12 %) de malos resultados en la muestra de 125 casos estudiados.

Además se observaron 30 casos con resultados moderados (24 %) y 80 casos con buenos resultados (64 %) en la muestra estudiada.

La presencia de complicaciones postoperatorias fue poco frecuente, siendo la cicatriz hipertrófica (más del 50 % de las complicaciones) la más común de observar. Ver Tabla 3.

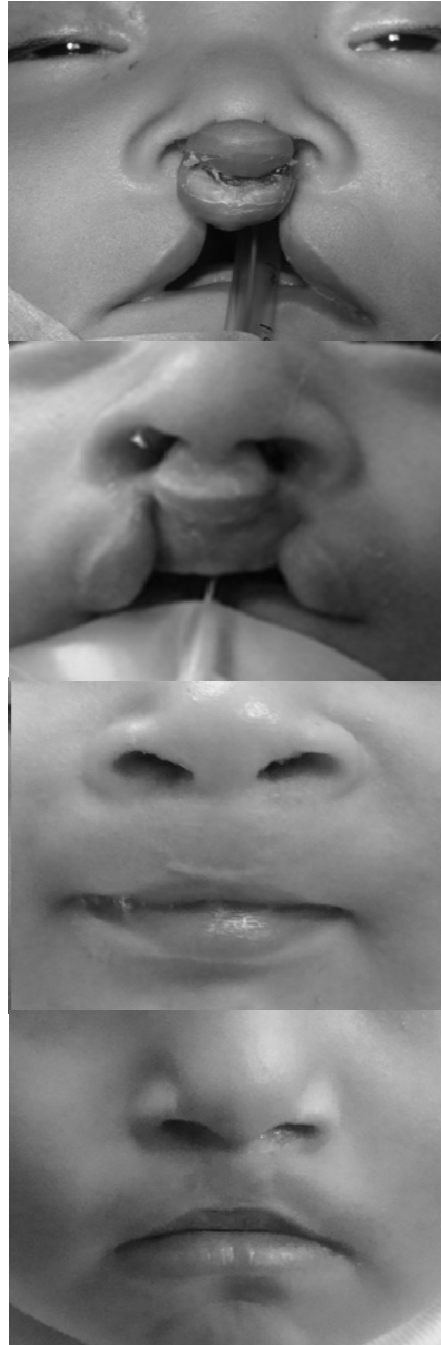


FIGURA 5. Postoperatorio de queilorrinoplastia primaria con doble avance y rotación lateral.

TABLA 3. Complicaciones postoperatorias de la cirugía de fisura labial en pacientes tratados con la técnica de doble avance y rotación lateral. Programa Outreach Surgical Center Lima, Perú 2009-2011 (n=125).

Complicaciones	n	%	N	%
Cicatriz hipertrófica	21	56,75	125	16,8
Sangrado	4	10,81	125	3,2
Dehiscencia parcial	5	13,51	125	4
Infección	1	2,7	125	0,8
Dehiscencia total	1	2,7	125	0,8
Cicatriz queloidea	0		125	0
Otras	5	13,51	125	4
Total	37	100	125	29,6

DISCUSIÓN.

La técnica descrita en este trabajo es el resultado del aprendizaje de nuestros propios errores observados durante los primeros años de nuestra experiencia, donde el resultado de tratar todas las formas de fisura labial bilateral con una sola técnica no fue el mejor.

La mayoría de estos malos resultados obtenidos durante nuestros primeros años correspondieron a casos con asimetría de los segmentos labiales laterales.

Desde el año 2009 se ha utilizado un protocolo más individualizado basado en la clasificación de severidad del Programa Outreach Surgical Center Lima⁵.

En este protocolo se realiza el reparo de la fisura bilateral utilizando diferentes técnicas de acuerdo a la morfología de la fisura.

Los resultados obtenidos en el presente estudio bajo este protocolo muestran un 12 % de casos que han requerido cirugía de corrección secundaria mayor.

El concepto de Millard¹, una de las técnicas más utilizadas a nivel mundial, en el manejo de fisuras bilaterales con asimetría de sus segmentos laterales, es el de acortar el segmento más largo para de esa forma obtener simetría labial deseada.

Sin embargo de esta manera no se preservan los tejidos y se obtiene un labio de altura más corta. Estas limitaciones son también observadas en técnicas como las de Mulliken y Manchester^{2,3,4}.

Más de un 60 % del total de las fisuras en nuestro grupo de pacientes mostraron asimetría entre los segmentos laterales⁶.

De esta forma se puede establecer una real necesidad de emplear técnicas que reparen la asimetría de los segmentos laterales preservando los tejidos y la altura labial.

Se necesitaron revisiones secundarias mayores en

12% de los casos. Este número es aceptable en comparación con otros estudios: 35 % Henkel (1998) en 182 pacientes, 31 % Hochstein (1986) en 3 599 pacientes y Horch (1990) 17 a 45 %⁷.

Un estudio reciente realizado por Yuzuriha⁸ en el 2008, mostró un protocolo de manejo de las fisuras labiales bilaterales asimétricas basadas en las técnicas de Mulliken, sin embargo mostraron deficiencias en la preservación de tejidos labiales.

Sin embargo estos estudios no consideran diferencias entre las revisiones mayores y menores en cuanto a sus malos resultados.

Por otro lado se observaron 24% de resultados moderados.

La causa de estos malos y moderados resultados puede deberse a fallas en la estimación y marcación preparatoria de la técnica debido a la curva de aprendizaje por parte del cirujano. Además se deben considerar factores como la cicatrización de los tejidos donde la cicatriz hipertrófica (común de observar) tiende a retraer la cicatriz y alterar la altura labial.

La técnica de doble avance y rotación lateral, tiene como una de sus principales ventajas el mantener el balance labial al preservar los tejidos.

CONCLUSIONES

a) La técnica denominada como doble avance y rotación lateral, permite obtener un porcentaje aceptable de buenos resultados estéticos y funcionales en la reconstrucción del labio y nariz de la fisura bilateral con asimetría.

b) Esta técnica se basa en nuestra clasificación de severidad de fisuras labiopalatinas, lo cual permite individualizar el diseño preoperatorio de acuerdo a la naturaleza de la fisura.

c) Los resultados observados a través del seguimiento postoperatorio de la cirugía primaria labial y nasal han

confirmado la duración de los cambios obtenidos.

REFERENCIAS BIBLIOGRÁFICAS

1. Millard D. R. Jr. Cleft craft. The evolution of its surgery Vol 2 The bilateral deformity, Boston: Little, Brown, 1976.
2. Mulliken JB. Primary repair of bilateral cleft lip and nasal deformity. *Plast Reconstr Surg*. 2001;108:181-94.
3. Mulliken JB. Principles and techniques of bilateral complete cleft lip repair. *Plast Reconstr Surg* 1985;75:477-487.
4. Manchester WM: The repair of double cleft lip as part of an integrated program. *Plast Reconstr Surg* 1970;45:207-216.
5. Percy Rossell-Perry. New Diagram for Cleft Lip and Palate Description: The Clock Diagram. *The Cleft*

Palate-Craniofacial Journal. 2009; 46(3): 305-313.

6. Rossell P. Nueva clasificación de severidad de las fisuras labiopalatinas. *Acta Médica Peruana* 2006; 23:59-66.
7. Henkel K, Gundlach K, Saka B. Incidence of secondary lip surgeries as a function of cleft type and severity. *Cleft Pal Cran Surg J*. 1998. 35 (4): 310-312.
8. Yuzuriha S, Oh AK, Mulliken JB. Asymmetrical bilateral cleft lip: complete or incomplete and contralateral lesser defect (minor-form, microform, or mini-microform). *Plast Reconstr Surg*. 2008;122(5):1494-504.

CORRESPONDENCIA

Percy Rossel Perry
prossell3p@hotmail.com

Consulte las ediciones anteriores de la
Revista ACTA MEDICA PERUANA en



www.scielo.org.pe



www.redalyc.vaemex.mx



www.sisbib.unmsm.edu.pe

Latindex

www.latindex.unam.mx

Dialnet

<http://dialnet.unirioja.es/>



www.imbiomed.com.mx

HINARI
Investigación en Salud

www.who.int/hinari/es/