

Situs inversus totalis

Situs inversus totalis

Veronica Navarro ^{1a}, Harumi Oshiro ^{1a}, Bruce Peña ^{1a}, Fernando Moquillaza Pineda ^{2b}

¹ Escuela de Medicina, Universidad Peruana de Ciencias Aplicadas. Lima, Perú.

² Servicio de Cirugía, Hospital III Angamos Suárez. Lima, Perú.

^a Alumno, ^b Médico asistente.

Recibido: 13/05/13; Aprobado: 06/11/13

RESUMEN

Situs inversus totalis (SIT) es una enfermedad rara, en la cual existe transposición de los órganos torácicos y abdominales. Se presenta el caso de una paciente de 65 años de edad, que acude a emergencias por dolor epigástrico de 20 horas de evolución que luego de unas horas migra a fosa iliaca izquierda asociado a hiporexia. En primera instancia, se sospecha del diagnóstico de diverticulitis, luego de los exámenes imagenológicos respectivos es descartada por encontrarse hallazgos correspondientes con situs inversus totalis y se plantea apendicitis del lado izquierdo. Por tal motivo, la realización de una adecuada historia clínica y examen físico apoyado en pruebas imagenológicas resultan importantes para tener en cuenta a la apendicitis como parte del diagnóstico diferencial, con el fin de evitar errores en su diagnóstico per se y tratamiento.

Palabras clave: Apendicitis; Patología; Diagnóstico (fuente: DeCS BIREME)

ABSTRACT

Situs inversus totalis (SIT) is a rare disease in which there is transposition of thoracic and abdominal organs. The symptoms of appendicitis in SIT are often confused with other intraperitoneal processes such as diverticulitis. We report the case of a 65-year-old, attended by emergency epigastric pain of 20 hours of the onset after a few hours left iliac fosse migrates associated with hyporexia. Diverticulitis is diagnosed in the first instance, and after the respective imaging tests is discarded for being relevant findings with situs inversus totalis and left poses appendicitis. Therefore, the realization of an adequate medical history and physical examination supported by imaging tests are important to keep in mind, appendicitis as part of the differential diagnosis, in order to avoid errors in diagnosis and treatment.

Key words: Appendicitis; Pathology; Diagnosis (source: MeSH NLM).

INTRODUCCIÓN

Situs inversus totalis (SIT) es una malformación congénita hereditaria, poco frecuente con una incidencia de 1/10 000 ⁽¹⁻³⁾, que consiste en una transposición de órganos torácicos y abdominales ⁽¹⁻⁵⁾, lo cual complica el diagnóstico y manejo de un abdomen agudo ⁽⁶⁾. Es así como, una apendicitis de lado izquierdo puede ser confundida con otros procesos intraperitoneales del mismo lado como diverticulitis, cólicos renales, ruptura de quistes ováricos, diverticulitis de Meckel, epididimitis, hernia encarcelada o estrangulada, obstrucción intestinal, entre otros ^(4,6).

Aunque la presencia de situs inversus totalis, no representa un peligro grave para la salud, su detección temprana es de suma importancia en el tratamiento de muchas enfermedades, especialmente aquellas que requieren intervención quirúrgica inmediata.

El propósito de este reporte es presentar el caso de una patología poco frecuente y mostrar que con una exploración clínica adecuada y con el manejo de los recursos necesarios se puede evitar errores diagnósticos y terapéuticos. Más aún, en lugares de difícil acceso a pruebas imagenológicas como una TAC.

CASO CLÍNICO

Paciente mujer de 65 años, postmenopáusica, con antecedente de estreñimiento. La historia clínica de la paciente no reveló enfermedades previas, operaciones ni hospitalizaciones. Acude a la emergencia del Hospital Angamos con un tiempo de enfermedad de 20 horas, de inicio agudo y curso progresivo caracterizado por dolor epigástrico que, luego de unas horas, migra a fosa iliaca izquierda. Refiere hiporexia. Niega náuseas, vómitos o escalofríos.

Al examen físico presenta una PA de 110/70 mmHg, FR 16/min, pulso 88/min, temperatura de 37 °C, piel tibia con leve palidez, sin hallazgos en tejido celular subcutáneo, tórax ni pulmones. En abdomen se encuentra dolor a la palpación, signo de rebote positivo y resistencia muscular a nivel de fosa iliaca izquierda.

Se plantea el diagnóstico de diverticulitis y se indican antibióticos endovenosos. Se solicitan los siguientes exámenes de laboratorio: hemograma completo, glucosa, urea, creatinina y examen de orina. El hemograma muestra una leucocitosis de 14 710 con 85% de segmentados, 10% de linfocitos y 5% de monocitos.

Citar como: Navarro V, Oshiro H, Peña B, Moquillaza Pineda F. Situs inversus totalis. Rev Gastroenterol Peru. 2013;33(4):345-7.

El resto de estudios se encontró en rangos normales. Se solicitó TAC abdominal con y sin contraste. En ambas, se encontraron hallazgos tomográficos compatibles con situs inversus (Figuras 1 y 2). La tomografía de abdomen inferior informó alteración de los planos grasos a nivel de fosa iliaca izquierda asociado a discreto engrosamiento apendicular. Estos hallazgos permitieron descartar el diagnóstico de diverticulitis y orientar el cuadro hacia una apendicitis aguda, razón por la cual se procede a suspender los antibióticos y a programar a la paciente a una cirugía laparoscópica exploratoria. Se solicita una placa de tórax como examen pre-quirúrgico en la que se detecta presencia de dextrocardia (Figura 3). De esta manera, se hace el diagnóstico de situs inversus totalis.

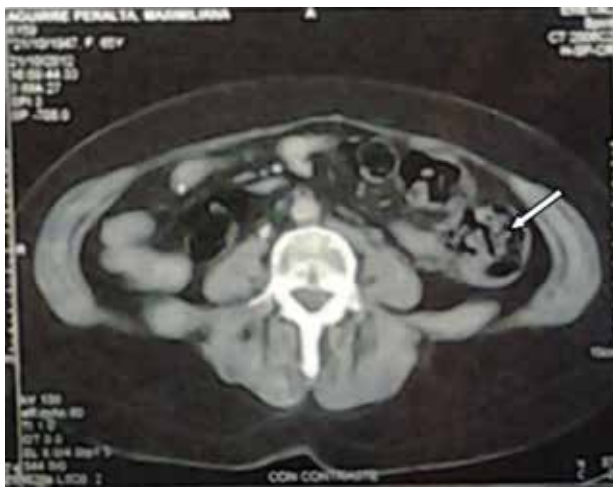

Figura 1. La flecha blanca señala el engrosamiento apendicular en el lado izquierdo. Hallazgos tomográficos compatibles con situs in verso.

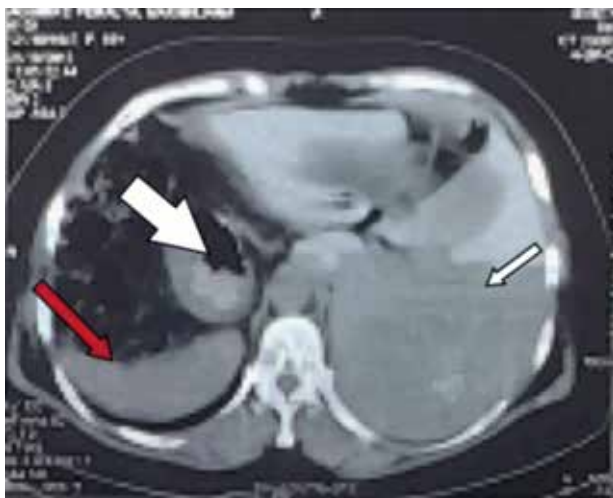

Figura 2. La flecha gruesa blancaseñala el estómago, la flecha delgada blanca indica el hígado y la roja el bazo. Hallazgostomográficos compatibles con situs in verso.

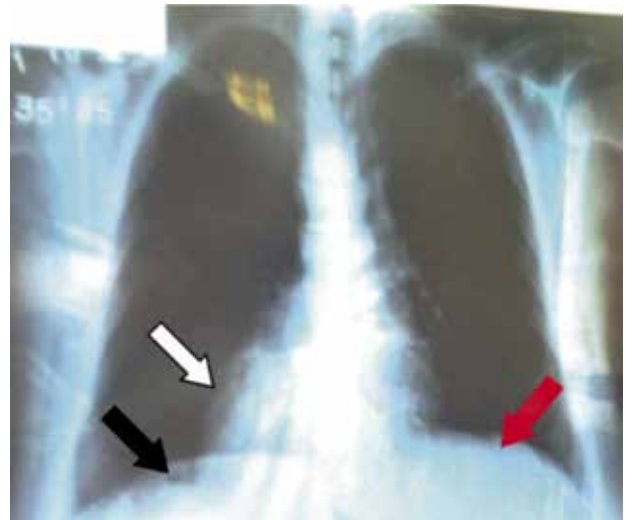


Figura 3. Radiografía anteroposterior de tórax. La flecha blanca señala la silueta cardíaca y el ápex localizado en el hemitórax derecho. La flecha roja indica la sombra hepática en la región subdiafragmática izquierda. La flecha negra señala la cámara gástrica con contenido aéreo en la región subdiafragmática derecha.

Durante la laparoscopia, se observa apéndice ubicado en fosa iliaca izquierda con signos de inflamación aguda y se procede a su extirpación. El diagnóstico post operatorio es de apendicitis aguda necrosada.

Posteriormente, la paciente es hospitalizada en el servicio de cirugía, recibiendo tratamiento endovenoso con clindamicina, amikacina, metamizol y ranitidina con buena evolución. Es dada de alta al día siguiente de la intervención quirúrgica sin ninguna complicación.

DISCUSIÓN

En una revisión colectiva de la literatura, fueron presentados 144 casos de situs inversus totalis, de los cuales 99 fueron operados por apendicitis y el resto por problemas en vesícula, estómago, intestinos, entre otros. Esta revisión concluyó que, en un 45% de los casos se realizó un diagnóstico preoperatorio incorrecto⁽⁵⁾.

Los reportes de caso revisados que acertaron con el diagnóstico preoperatorio de apendicitis de lado izquierdo asociado a situs inversus totalis tuvieron en cuenta la secuencia de presentación de la sintomatología de los pacientes⁽⁷⁾. Estos pacientes referían inicialmente dolor en epigastrio que migraba a fosa iliaca izquierda, lo cual recordaba la cronología de Murphy que orienta a una apendicitis aguda. Además, fueron realizadas exploraciones físicas adecuadas que pudieron evidenciar hallazgos que permitieron sospechar de situs inversus totalis, como la palpación del choque de punta y la auscultación de los ruidos cardíacos en el hemitórax

derecho o matidez a la percusión en epigastrio e hipocondrio izquierdo ^(3,8-13).

En conclusión, el SIT es una patología poco frecuente pero cuyo reconocimiento temprano es importante para evitar contratiempos quirúrgicos que resultan de la falta de reconocimiento de la anatomía invertida. Para ello, es necesario realizar una historia clínica adecuada con una minuciosa exploración física que permita sospechar el diagnóstico y posteriormente corroborarlo por medio de imagenología (RX, TAC), con el fin de planificar adecuadamente la estrategia quirúrgica que más convenga al paciente y al cirujano, y así evitar riesgos o complicaciones durante la cirugía.

Cabe mencionar que, hasta nuestro conocimiento, no existen casos similares publicados en Perú que relacionen situs inversus totalis con apendicitis.

BIBLIOGRAFÍA

1. Paublo M, Bustos J, Ramírez P. [Diagnóstico prenatal de situs inversus totalis](#). Rev Chil Obstet Ginecol. 2002;67(6):494-7.
2. Applegate K, Goske M, Pierce G, Murphy D. [Situs revisited: imaging of the heterotaxy syndrome](#). Radiographics. 1999;19(4):837-52.
3. Carrillo R, Arias Ch, Huacuja R, García M, Carrillo C, Carrillo D, et al. [Situs inversus totalis](#). Med Int Mex. 2012;28(2):187-1.
4. Suk J, Wook K, Joo H. [Left-sided appendicitis in a patient with situs inversus totalis](#). J Korean Surg Soc. 2012;83(3):175-8.
5. Blegen HM. [Surgery in situs inversus](#). Ann Surg. 1949;129(2):244-59.
6. Contini S, Dalla R, Zinicola R. [Suspected appendicitis in situs inversus totalis: an indication for a laparoscopic approach](#). Surg Laparosc Endosc. 1998;8(5):393-4.
7. Akbulut S, Caliskan A, Ekin A, Yagmur Y. [Left-sided acute appendicitis with situs inversus totalis: review of 63 published cases and report of two cases](#). J Gastrointest Surg. 2010;14(9):1422-8. doi: 10.1007/s11605-010-1210-2.
8. Melchor-González JM, Pérez-García AR, Torres-Vista M, Rodríguez-Brambila VR. [Situs Inversus. Reporte de dos casos](#). Circ Ciruj. 2000; 68(2):72-5.
9. Spoon J. [Situs inversus totalis](#). Neonatal Netw. 2001;20(1):63-7.
10. Devers M, Pérez D, Minaya Y, Hernández W, Abréu M. [Situs Inversus Totalis, reporte de un caso](#). Rev Med Dom. 2003;64(1):83-5.
11. Gort M. [Situs inversus totalis: presentación de un caso](#). Rev Ciencias Médicas. 2010;14(1):250-5.
12. Djohan RS, Rodríguez HE, Wiesman IM, Unti JA, Podbielski FJ. [Laparoscopic cholecystectomy and appendectomy in situs inversus totalis](#). JSL. 2000;4(3):251-4.
13. Nelson MJ, Pesola GR. [Left lower quadrant pain of unusual case](#). J Emerg Med. 2001;20(3):241-5.

Correspondencia:

Harumi Oshiro Bernuy

E-mail: haru_oshiro@hotmail.com